EESTI MAAÜLIKOOL
Veterinaarmeditsiini ja loomakasvatuse instituut

Abella Allik

KASSIDE VÄLIS- JA KESKKÕRVAPÕLETIKE ESINEMINE EESTI MAAÜLIKOOLI VÄIKELOOMAKLIINIKUS PERIOODIL 1.10.2018–1.10.2021

OCCURENCE OF OTITIS EXTERNA AND MEDIA IN CATS AT THE SMALL ANIMAL CLINIC OF ESTONIAN UNIVERSITY OF LIFE SCIENCES FROM 1.10.2018 TO 1.10.2021

Lõputöö
Veterinaarmeditsiini õppekava

Juhendajad: Maarja Uri, DVM
Tanel Kaart, PhD

Tartu 2022

www.emu.ee

Eesti Maaülikool
Estonian University of Life Sciences

Eesti Maaülikool Kreutzwaldi 1, 51014, Tartu	Lõputöö lühikokkuvõte
Autor: Abella Allik	Õppekava: Veterinaarmeditsiin

Pealkiri: Kasside välis- ja keskkõrvapõletike esinemine Eesti Maaülikooli väikeloomakliinikus 1.10.2018–1.10.2021

Lehekülgi: 77	Jooniseid: 10	Tabeleid: 3	Lisasid: 2

Õppetool: Kliinilise veterinaarmeditsiini õppetool
ETIS-e teadusvaldkond ja CERC S-i kood: 3. Terviseuuringud, 3.2 veterinaarmeditsiin
B750 Veterinaarmeditsiin, kirurgia, füsioloogia, patoloogia, kliinilised uuringud
Juhendaja(d): Maarja Uri, Tanel Kaart
Kaitsmiskoht ja -aasta: Tartu 2022

Kõrvapõletik mõjutab 2-10% kassipopulatsioonist maailmas. Haigusprotsessis osalevad mitmed faktorid ning edukaks haldamiseks on vajalik kõikide tegurite identifitseerimine ja ravi. Uuringu eesmärgiks oli kaardistada Eesti Maaülikooli väikeloomakliinikut külastanud kasside kõrvahaiguste levimus ning välja selgitada nende loomade haigustegurid ning ravimeetodid. Uuringuperioodi jooksul (01.10.2018 – 01.10.2021) kliinikut külastanud 4321 kassist 102 loomal esines kõrvasid kaasav probleem ehk kõrvahaiguse levimus oli 2,4%. Väliskõrvapõletiku tekitajatena identifitseeriti parasiitinfektsioon (otodektoos ja demodikoos), seeninfektsioon (dermatofütoos), obstruktiivne kõrvahaigus (polüüp, neoplaasia, kõrvavaigunäärme tsüstomatoos), ülitundlikkushäire (atoopiline dermatiit) ning autoimmuunhaigus (pemfigus). Ligi neljandikul patsientidest ei olnud otiidi algpõhjus identifitseeritud. Keskkõrvapõletik diagnoositi viiel patsiendil. Enamlevinumad kliinilised tunnused olid kõrvade sügelus (60,8%), kõrvanõre esinemine (71,6%) ning pea raputamine (35,3%). Kliinilisel läbivaatusel tuvastati koorikuid ja ekskoriatsioone (25,5%), alopeetsiat/hüpotrihhoosi (14,7%) ning valu või ebamugavustunnet kõrvade palpeerimisel (24,5%). Kõrvakanali erüteemsus ja turse esines vastavalt 22,5% ning 12,7% kassidel. Uudismoodustised leiti 31,4% kasside kõrvadest; neuroloogilised tunnused esinesid 18,6% uuringus osalenud loomadel. Kroonilised muutused kuulmekäigus, trummikiles ja keskkõrvas tuvastati vastavalt 15,7%; 9,8% ning 9,8% patsientidel. Bakteriaalne infektsioon esines 42,2% loomadel, leukotsüüdid tuvastati 32,4%; pärmseened 29,4% kasside kõrvanõre tsütoloogilises analüüsis. Raviskeemid koosnesid primaarse põhjuse ning sekundaarsete infektsioonide ravist. Sekundaarsete infektsioonide raviks kasutati lokaalseid preparaate, kõrvapuhastusvahendeid, sügelus- ja põletikuvastaseid ravimeid (prednisoloon, meloksikaam) ning süsteemseid antibiootikume (amoksitsilliin klavulaanhappega, klindamütsiin, marbofloksatsiin). Parasitaarsete infektsioonide ravivalikus oli täpilahus; dermatofütoosi korral süsteemne itrakonasool ja lokaalne enilkonasool; allergiliste haiguste korral glükokortikosteroidid, tsüklosporiin, tsetirisiin, oklatsitiniib ja allergeen-spetsiifiline immunoteraapia; pemfiguse korral prednisoloon. Obstruktiivse kõrvahaiguse ning keskkõrvapõletiku korral viidi 14 loomal läbi kirurgiline protseduur. Autor näeb uuringu kasulikkust loomaarstide töös Eestis ning vajadust tulevikus sarnaste parameetrite alusel uurida kasside populatsiooni laiemalt. Lisaks näeb autor tulevikus täpsema ravimeid ja nende efektiivsust võrdleva uuringu kasulikkust, kus hinnatakse konkreetsete toimeainete mõju patogeenidele ja haigusseisunditele.

Märksõnad: otiit, keskkõrvapõletik, kassid, hüpersensitiivne häire, kõrvaravi

www.emu.ee

Eesti Maaülikool
Estonian University of Life Sciences

Estonian University of Life Sciences Kreutzwaldi 1, 51014, Tartu Estonia		Abstract of Final Thesis	
Author: Abella Allik		Curriculum: Veterinary Medicine	
Title: Occurrence of otitis externa and media in cats at the Small Animal Clinic of Estonian University of Life Sciences from 1.10.2018 to 1.10.2021			
Pages: 77	Figures: 10	Tables: 3	Appendixes: 2
Chair: Chair of Clinical Veterinary Medicine Field of research and (CERC S) code: 3. Health, 3.2. Veterinary Medicine B750 Veterinary medicine, surgery, physiology, pathology, clinical studies Supervisor(s): Maarja Uri, Tanel Kaart Place and year: Tartu 2022			

Otitis affects 2-10% of the world's cat population. Several factors are involved in the process, and successful management requires the identification and treatment of all factors. The aim of the study was to evaluate the prevalence of ear diseases in cats who visited the small animal clinic of the Estonian University of Life Sciences and to find out the disease factors and treatment methods of these animals. Of the 4321 cats who visited the clinic during the study period (01.10.2018 - 01.10.2021), 102 animals had otitis, which makes the prevalence of ear disease 2.4%. Otodectosis, demodicosis, dermatophytosis, obstructive ear disease, allergies and pemphigus were identified as causes of otitis. In a quarter of patients, the primary cause was not identified. Otitis media was diagnosed in five patients. Common clinical signs were pruritus (60.8%), otic exudates (71.6%) and head shaking (35.3%). Crusts/excoriations (25.5%), alopecia (14.7%) and discomfort of the ears (24.5%) were observed. Ear canal erythema and edema occurred in 22.5% and 12.7% of cats, respectively. Neoplasia was found in 31.4% of cats; neurological signs occurred in 18.6% of animals in the study. Chronical changes in ear canal, tympanic membrane and middle ear were detected in 15.7%; 9.8% and 9.8% of patients, respectively. Bacterial infection occurred in 42.2% of animals, leukocytes were detected in 32.4% and yeasts in 29.4% of cats. Treatment consisted of managing the primary cause and secondary infections. Topical treatment, ear cleansers, antipruritics, anti-inflammatory drugs and systemic antibiotics were used to treat secondary infections. Spot-on solutions were used for parasitic infections; systemic itraconazole and local enilonazole for dermatophytosis; glucocorticosteroids, cyclosporine, cetirizine, oclacitib and allergen-specific immunotherapy for allergic diseases; prednisolone for pemphigus. 14 animals underwent surgery for obstructive ear disease or otitis media. The author sees the usefulness of this study in the work of veterinarians in Estonia and the need to study the Estonian cat population on a larger scale on the basis of similar parameters. The author also sees the usefulness of a more detailed study comparing drugs and their efficacy.

Keywords: otitis, otitis media, cats, hypersensitivity disorder, ear treatment

SISUKORD

LÜHENDID JA TÄHISED 6
SISSEJUHATUS 7
1. KIRJANDUSE ÜLEVAADE 8
1.1. Väliskõrvapõletiku etioloogia 8
1.1.1. Primaarsed põhjused 8
1.1.2. Sekundaarsed põhjused 11
1.1.3. Põlistavad tegurid 13
1.1.4. Eelsoodustavad faktorid 16
1.2. Keskkõrvapõletiku etioloogia 19
1.2.1. *Otitis media* alaneva haiguse tõttu 20
1.2.2. Kolesteatoom 20
1.2.3. Keskkõrvast tulenev *otitis media* 21
1.2.4. *Otitis media* üleneva infektsiooni tõttu 21
1.2.5. Krooniline OM 22
1.3. Kliinilised tunnused 22
1.4. Diagnoosimine 23
1.4.1. Palpatsioon 23
1.4.2. Otoskoopia ja tsütoloogiline analüüs 24
1.4.3. Piltdiagnostika 24
1.4.4. Bakterioloogia ja tundlikkuse testimine 25
1.4.5. Müringotoomia 25
1.4.6. Histopatoloogia 26
1.5. Ravi 26
1.5.1. Puhastamine 26
1.5.2. Lokaalne ravi 28
1.5.3. Süsteemne ravi 30
1.5.4. Konkreetsete tegurite ravi 32
1.5.5. Ototoksilisus 36
1.5.6. Kirurgiline ravi 37
1.6. Prognoos 41
2. TÖÖ EESMÄRK 42
3. MATERJAL JA METOODIKA 43
3.1. Valim 43
3.2. Andmetöötlus 43
3.3. Statistiline analüüs 44
3.4. Eetilised kaalutlused 44
4. TULEMUSED 45
4.1. Valimi kirjeldus 45
4.2. Kliinilised tunnused 46
4.3. Väliskõrvapõletik 47
4.4. Keskkõrvapõletik 49
4.5. Patogeenid 51
4.6. Otodektoos 51
4.7. Demodikoos 53
4.8. Dermatofütoos 53

4.9. Obstruktiivne kõrvahaigus 54
4.10. Allergiad 55
4.11. Pemfigus 57
5. ARUTELU 58
5.1. Välis- ja keskkõrvapõletiku etioloogia ning kliinilised leiud 58
5.2. Väliskõrvapõletiku ravi 61
5.3. Keskkõrvapõletiku ravi 62
5.4. Otodektoosi ravi 63
5.5. Demodikoosi ravi 63
5.6. Dermatofütoosi ravi 64
5.7. Obstruktiivse kõrvahaiguse ravi 64
5.8. Allergiliste kõrvahaiguste ravi 65
5.9. Pemfiguse ravi 65
JÄRELDUSED 66
TÄNUAVALDUSED 68
KIRJANDUSE NIMEKIRI 69
LISAD 74
Lisa 1. Eesti Maaülikooli väikeloomakliiniku nõusoleku ja hinnakalkulatsiooni blankett ..75
Lisa 2. Lihtlitsents lõputöö salvestamiseks ja üldsusele kättesaadavaks tegemiseks ning juhendaja(te) kinnitus lõputöö kaitsmisele lubamise kohta 77

LÜHENDID JA TÄHISED

AB	antibiootikum
BAER	*brainstem auditory evoked response* (ajutüve auditoorne esilekutsutud vaste)
BID	*bis in die* (kaks korda päevas)
BO	bulla osteotoomia
DSS	dioktüülnaatriumsulfosuktsinaat
EMÜ	Eesti Maaülikool
FVEOs	*fiberoptic video-enhanced otoscopes* (viiberoptilised otoskoobid)
GKS	glükokortikosteroidid
HPF	*high-power field*
KT	kompuutertomograafia
LBO	lateraalne bulla osteotoomia
Mg/kg	milligrammi 1 kilogrammi kohta
MRT	magnetresonantstomograafia
OE	*otitis externa* (väliskõrvapõletik)
OI	*otitis interna* (sisekõrvapõletik)
OM	*otitis media* (keskkõrvapõletik)
PF	p*emphigus foliaceus*
PO	*per os* (suu kaudu)
PNOE	proliferatiivne ja nekrotiseeruv *otitis externa*
PSOM	primaarne sekretoorne *otitis media*
NSAID	*non-steroidal anti-inflammatory drug* (mittesteroidne põletikuvastane ravim)
SC	subkutaanselt ehk naha alla
SID	*semel in die* (üks kord päevas)
Spp.	*species* (liigid)
TA	*traction avulsion* (tõmmates eemaldus)
TECA	*total ear canal ablation* (täielik kõrvakanali eemaldamine)
TECABO	*total ear canal ablation and bulla osteotomy* (täielik kõrvakanali eemaldamine ja bulla osteotoomia)
TID	*ter in die* (kolm korda päevas)
Tris-EDTA	trisaminometaan etüleendiamiintetraäädikhape
VBO	ventraalne bulla osteotoomia

SISSEJUHATUS

Kõrvapõletik on üks levinumaid kasside dermatoloogilisi probleeme, mis mõjutab 2-10% kassipopulatsioonist maailmas (Miller *et al.*, 2012; Bollez *et al.*, 2018). Tegemist on multifaktoriaalse haigusega, mille edukaks haldamiseks on oluline kõikide tegurite – primaarsete, sekundaarsete, põlistavate, eelsoodustavate – identifitseerimine ja ravi (Brame ja Cain, 2021).

Euroopa kassipopulatsioonis on kõrvapõletiku levimust uuritud Belgias (Bollez *et al.*, 2018) ning Itaalias (Perego *et al.*, 2014), kuid Eestis puuduvad sellekohased uuringud. Sellest tulenevalt oli käesoleva uuringu eesmärgiks kaardistada Eesti Maaülikooli väikeloomakliinikut külastanud kasside kõrvahaiguste levimus ning välja selgitada nende loomade haigustegurid ning ravimeetodid.

Käesolevas retrospektiivses kirjeldavas ülevaateuuringus osalesid kassid, kes pöördusid Eesti Maaülikooli väikeloomakliinikusse perioodil 01.10.2018 – 01.10.2021 seoses kõrvaprobleemidega. Andmed pärinesid kliiniku elektroonilisest andmebaasist ©Provet Cloud (Nordhealth, Soome). Registreeriti kasside kliinilised tunnused, läbivaatuse leiud, kõrvanõre tsütoloogilise analüüsi tulemused ning ravimeetodid. Kogutud informatsiooni võrreldi varasemates uuringutes ning kirjanduses kajastatuga.

Käesolev uuring koosneb viiest peatükist. Esimene peatükk annab ülevaate teemakohasest kirjandusest. Järgnevas peatükis on välja toodud antud uuringu eesmärgid. Kolmas peatükk sisaldab valimi kirjeldust ja uuringu andmete kogumise ning analüüsi meetodeid. Uuringu tulemused on esitatud neljandas peatükis. Viies peatükk on arutlus, kus uurimistöö tulemusi võrreldakse kirjanduses esitatuga. Uuringu lõpetavad järeldused.

1. KIRJANDUSE ÜLEVAADE

1.1. Väliskõrvapõletiku etioloogia

Väliskõrvapõletik (o*titis externa* – OE) on horisontaalse ja vertikaalse kõrvakanali epiteeli ja ümbritsevate kudede (välimine kuulmeava ja kõrvalest) põletik (Fossum, 2012). Kasside otiit on multifaktoriaalne probleem, mistõttu selle haldamine on keerukas (Kennis, 2013). Ainult infektsiooni ravimisele keskendumine ei ole piisav, arvesse tuleb võtta kõiki faktoreid (Brame ja Cain, 2021). Primaarsed faktorid põhjustavad otiiti otseselt. Sekundaarsed põhjused tekitavad haigestumise juba eelnevalt ebanormaalses kõrvas. Eelsoodustavad faktorid suurendavad riski otiidi tekkeks ja põlistavad faktorid põhjustavad kõrvapõletiku kliiniliste tunnuste jätkumise või ennetavad kliinilist paranemist (Miller *et al*., 2012; Brame ja Cain, 2021).

1.1.1. Primaarsed põhjused

Primaarsed põhjused indutseerivad OE tekkimist normaalses kõrvas otseselt (Miller *et al*., 2012; Kennis, 2013). Parim OE ravi ja kontroll põhineb primaarse põhjuse identifitseerimisel ja selle edukal ravil. Tavaliselt esinevad korraga vähemalt üks primaarne põhjus ja mitu sekundaarset tegurit (Miller *et al*., 2012). Primaarsete tegurite alla kuuluvad:

- Parasiidid: *Otodectes cynotis, Demodex cati, Demodex gatoi*
- Seened: dermatofütoos, *Aspergillus* spp., *Sporothrix schenckii, Cryptococcus neoformans*
- Allergiline nahahaigus: kasside atoopiline nahasündroom, toiduallergia, kirbuallergia dermatiit
- Kornifikatsioonihäired: idiopaatiline tseruminoosne otiit, pärsia ja himaalaja kasside idiopaatiline näodermatiit, hüpotüroidism, rasunäärme haigus
- Immuunvahendatud haigused: proliferatiivne ja nekrotiseeruv *otitis externa* (PNOE), *pemphigus foliaceus* (PF)
- Võõrkeha
- Neoplaasia ja polüübid

(Kennis, 2013; Brame ja Cain, 2021).

1.1.1.1. Parasiidid

Otodectes cynotis on levinum primaarne OE tekitaja (53-69% kliinilistest juhtudest kassidel) (Brame ja Cain, 2021). Põletikutunnusteta kõrvad ei välista otodektoosi, kuna kliinilise OE põhjustamiseks piisab 2-3 lestast (Miller *et al*., 2012). *O. cynotis* on võimeline kõrvakanalist

väljuma ning mõjutama ka ümbritsevaid kudesid. Näiteks on otodektoosiga seostatud kasside lõuapiirkonna aknet. Levinud rohkem noorematel kassidel, vanematel loomadel esineb rohkem asümptomaatilist haigestumist (Brame ja Cain, 2021). Parasiit ei ole liigispetsiifiline, mistõttu ravida tuleks kõiki kontaktis olevaid loomi (Miller *et al*., 2012).

Tavaliselt on otodektoos bilateraalne ning näha on tumepruun tseruminoosne kohvipuru meenutav kõrvanõre. Väikeseid valgeid liikuvaid lestasid võib mõnikord näha otoskoopilisel uurimisel. Kui lestasid visuaalselt ei näe, tuleks võtta kõrvaproov ja seda mikroskopeerida. Lisaks võib esineda sekundaarne bakteriaalne või pärmseene infektsioon (Miller *et al*., 2012; Brame ja Cain, 2021).

Samuti võivad OE-d tekitada *Demodex cati, Demodex gatoi, Sarcoptes* ning *Notoedres*. Vaikse ookeani looderannikul võib keskkõrvas parasiteerida *Mammomonogamus auris* (Miller *et al*., 2012; Brame ja Cain, 2021).

1.1.1.2. Seened

Dermatofütoos (peamiselt *Microsporum canis*) on levinum seenhaigus kassidel. Põhjustab alopeetsiat, erüteemi ja koorikuid ning võib mõjutada kõrvalesta ja ümbritsevat nahka. Zoonootiline haigus (Brame ja Cain, 2021). Harvem võivad kõrvapõletikku tekitada *Aspergillus* spp. (levinum *Aspergillus fumigatus*), *Sporothrix schenckii* ning *Cryptococcus* spp. (Brame ja Cain, 2021).

1.1.1.3. Allergiline haigus/ülitundlikkus

OE võib esineda kõikide allergiliste nahahaiguste korral, kuid on levinum atoopilise nahasündroomiga kassidel (16-20% loomadel kaasneb OE) võrreldes toidu- (7%), kontakt- või kirbuallergiaga kassidega. Allergilist nahahaigust tuleks kahtlustada, kui infektsioon taasesineb peale tsütoloogilist tervenemist ja muud põhjused on välistatud. Allergilise OE-ga kassidel sügelevad ka muud keharegioonid. Ravi on suunatud alloleva allergia kontrollimisele. Enne toiduallergia välistamist dieediga, tuleb infektsioon ja põletik kontrolli alla saada, kuna sekundaarne infektsioon ei allu vaid dieedile. Esineda võib nii sekundaarne bakteriaalne otiit (17%) kui ka pärmseene infektsioon (6%) (Brame ja Cain, 2021).

OE ravis kasutatavad ained (neomütsiin, propüleenglükool) võivad tekitada kontaktülitundlikkust, mistõttu tekivad kõrvakanalis (ja mõnikord kõrvalestal) erüteemsed alad. Kõrvaravi jätkamisel sümptomid progresseeruvad (Miller *et al*., 2012).

1.1.1.4. Kornifikatsioonihäired

Idiopaatiline tseruminoosne kõrvapõletik on tseruminoosse materjali üleproduktsioon või kogunemine, mis võib eelsoodustada sekundaarsete infektsioonide teket (Brame ja Cain, 2021).

Idiopaatiline pärsia ja himaalaja kasside näo dermatiit: kassidel esineb punetus ja must vahajas eksudaat kõrvades ning must nõre näokarvadel, mis progresseerub erüteemiks ja sügeluseks. Ei vasta hästi GKS-dele (glükokortikosteroididele) ja AB-dele (antibiootikumidele), kuid allub tsüklosporiinile, lokaalsele takroliimusele ja kombinatsioonile tsüklosporiinist, deksametasoonist ja agressiivsest lokaalsest ravist (Brame ja Cain, 2021).

Kroonilist OE-d on kirjeldatud spontaanse primaarse hüpotüroidismi korral kahel täiskasvanud kassil. Kassid on letargilised, võtavad kaalus juurde, esineb hüpotrihhoos ja halb karvkasukas (Miller *et al*., 2012; Brame ja Cain, 2021).

1.1.1.5. Glandulaarsed häired

Glandulaarsed häired on kassidel vähe dokumenteeritud (Miller *et al*., 2012). Rasunäärme düsplaasia korral esinevad koorikud kõrvakanalis ja kõrvalesta äärtes, võib areneda tõsine OE (Brame ja Cain, 2021). Proliferatiivsetel kõrvadel võivad olla esiletungivad kõrvavaigunäärmed ning lähedalt uurides on vohaval koel näha väikesed valged tähnid (Miller *et al*., 2012).

1.1.1.6. Immuunvahendatud haigused

Kasside proliferatiivne ja nekrotiseeruv *otitis externa* (PNOE) on tundmatu etioloogiaga haigus, mis mõjutab välise kuulmeava ja kõrvalesta sisepinda ning võib mõnikord ulatuda sügavamale kuulmekanalisse. Levinum alla 12 kuu vanustel kassidel, kuid on dokumenteeritud ka noortel täiskasvanutel (Brame ja Cain, 2021). Haigusele on iseloomulikud tavaliselt bilateraalselt esinevad hüperkeratoossed koorikud, mis kinnituvad erüteemsetele naastudele. Koorikud on kuldsed kuni tumepruunid ning viitavad märgatavale hüper- ja parakeratoosile. Võib esineda haavandumist, hemorraagiat, sügelust ja valu. Harva võib kahjustusi leida ka silmade ja suu

ümber või generaliseerunult (Miller *et al.*, 2012; Brame ja Cain, 2021). Kaasneda võivad sekundaarsed infektsioonid. Kassidel võib PNOE spontaanselt paraneda või püsida kuni täiskasvanueani. Lõplikuks diagnoosiks on vajalik biopsia (Brame ja Cain, 2021). PNOE ei pruugi ravile (vaata peatükk 5.4.5.) alluda (Miller *et al.*, 2012; Brame ja Cain, 2021).

Pemphigus foliaceus (PF) on levinuim autoimmuunne nahahaigus kassidel. 80-92% haigetel kassidel esinevad kõrvalesta lesioonid, kõrvakanal on harvem kaasatud. OE on raporteeritud 7-30% PF kassidel. Esinevad subkorneaalsed pustulid, mis lõhkevad kergelt ning tekivad koorikud, erosioonid, alopeetsia ja punetus. OE paraneb alloleva haiguse kontrolliga. PF raviks on GKS, monoteraapia on efektiivne 62-70% kassidel. Alternatiivravina kasutatakse immuunsupressante – tsüklosporiini ja kloorambutsiili. Taasteke 27-95% juhtudest (Brame ja Cain, 2021).

1.1.1.7. Võõrkehad

Võõrkeha liigub kõrvakanalisse, jääb sinna kinni ning tekitab OE. Harva esineb bilateraalselt, mis teeb diagnoosimise raskemaks. Mõjutatud loomadel esineb akuutne pea raputamine ja kõrva(de) kratsimine. Alguses nõrevoolu ei esine, kuid hiljem võib tekkida sekundaarne infektsioon, millega kaasneb (mädane) eksudaat. Võõrkehad võivad olla taimeosised, liiv, kuivanud ravimid, vatitiku osad. Peale infektsiooni indutseerimist võib taimeosa hakata lagunema, klombistuma ning lõpuks võib see meenutada kokkukleepunud karvapusa (Miller *et al.*, 2012).

1.1.2. Sekundaarsed põhjused

Sekundaarsed tegurid põhjustavad otseselt põletikku, mistõttu tekivad muutused kõrva anatoomias ja/või füsioloogias. Tavaliselt on neid lihtne ravida ja mõnikord eelsoodustava faktori või primaarse haiguse kõrvaldamisel, laheneb sekundaarne põhjus ise. Kui primaarsed või põlistavad tegurid on jäänud identifitseerimata, võivad sekundaarsed põhjused taastekkida ja muutuda krooniliseks probleemiks (Miller *et al.*, 2012).

1.1.2.1. Bakterid

Bakterid on harva primaarsed põhjustajad, seega „bakteriaalne OE“ ei ole täielik korrektne diagnoos. *Staphylococcus pseudintermedius, Pseudomonas aeruginnosa, Proteus mirabilis,*

Escherihia coli, ja *Klebsiella* spp. on kõige sagedamini kõrvapõletike korral isoleeritud organismid; ka *Staphylococcus epidermitis* ja *Staphylococcus schleiferi subsp. Coagulans* võivad esineda. *Pseudomonas* spp. on levinud kroonilise otiidi korral, mis näitab, et bakter on hästi adapteerunud sooja ja niiske keskkonnaga kõrvas (Miller *et al*., 2012). Grampositiivsed kepikujulised bakterid esinevad tervetel kassidel harva, seega nende kohalolu kõrvanõre tsütoloogias viitab patoloogiale (Brame ja Cain, 2021).

Grampositiivse infektsiooni korral esineb tavaliselt vahajas kollane purulentne nõre. Kõrvakanali sein on erüteemne, ödeemiline ja hüperplastiline, võib esineda sügelus. Kroonilise haiguse korral võib kuulmekile olla rebenenud. Gramnegatiivse infektsiooni korral esineb tavaliselt kollakas-roheline halvasti lõhnav limane nõre. Kõrvakanali sein on erüteemne, tavaliselt haavandunud ja valulik (Paterson ja Tobias, 2013).

1.1.2.2. Pärmseened

Malassezia pachydermatis on kõige levinum pärmseen, mis põhjustab sekundaarse OE. Tegemist on punguva pärmseenega, millel on maapähkli või pudeli kuju (Paterson ja Tobias, 2013). *Malassezia* spp. esineb ka tervetel kassidel – normaalne on leida 0,2-0,5 organismi per HPF (*high-power field)* (Brame ja Cain, 2021). Kasside OE korral leiame kõrvadest seda pärmseent 95% juhtudel (Miller *et al*., 2012). Pärmseene korral esineb paks tseruminoosne sageli tugevama lõhnaga nõre, kõrvakanali sein on ödeemiline ja hüperplastiline, võib esineda sügelus. Kroonilise haiguse korral võib tseruminaalnäärme hüperplaasia põhjustada kuulmekanali valendiku kitsenemise (Paterson ja Tobias, 2013).

Stephanoascus ciferrii (*Candida ciferrii*, *Trichomonascus ciferrii*) on teine pärmseen, mida on kassi kõrvast isoleeritud. Veterinaarmeditsiinis on organismi leid haruldane. Infestatsiooniga kaasneb sügelus, tume sekreet ning kõrvalesta, välise kuulmeava ja kõrvakanali erüteem. Prognoos *S.ciferrii* põhjustatud otiidi korral on hea. Tähelepanu tuleb pöörata pärmseene opportunistlikele omadustele, resistentsusele (itrakonasool, flukonasool, bifonazool, mikonasool) ja patsiendi immuunstaatusele. Pärmseene zoonootiline potentsiaal on teadmata (Gomes *et al*., 2014).

1.1.2.3. Seened

Seeninfektsioonid on primaarse OE põhjustajad harva. Dokumenteeritud on OE, kus lisaks bakteritele ja põletikulisele infiltraadile leidus ka dimorfiline seen *Sporothrix schenckii* kompleks. Kliiniliste tunnustena esines nõrevool kõrvast, pea raputamine ja käpaga kõrva sügamine. Välise kuulmeava ümbruses oli punetus, haavandumine ja tume sekreet. Kassi raviti 4 nädalat itrakonasooliga ning loom tervenes. Tegemist on zoonootilise haigusega (Mascarenhas *et al*., 2019).

Aspergillus spp. võivad esineda nii OE kui ka OM korral, tavaliselt koos bakteriaalse infektsiooniga. Esineda võib pruunikas tseruminoosne või purulentne kõrvanõre, hemorraagilised koorikud, erüteem ja kõrvakanali stenoos. Tsütoloogilisel hindamisel ei pruugi seenehüüfid olla visualiseeritavad (Goodale *et al*., 2016).

Post mortem on kassilt isoleeritud *Cryptococcus neoformans* (Paulin *et al.*, 2013).

1.1.2.4. Ravimid/puhastusvahendid

Madala pH-ga või tseruminolüütilised puhastusvahendid võivad haavandunud ja valulikku kõrvakanalit veel rohkem kahjustada. Ka pikaaegne ummistavate õlipõhiste puhastusvahendite kasutamine võib viia infektsioonini. Krooniline antibiootikumide kasutus võib põhjustada resistentsete bakterite ülekasvu. Suurtes kogustes paikse ravimi manustamine kõrva võib põhjustada materjali kogunemist horisontaalsesse kõrvakanalisse. Kontaktülitundlikkust tekitavate ravimite liig/väärkasutamine võib halvendada paranemist (Miller *et al.*, 2012; Paterson ja Tobias, 2013). Vaata peatükki 1.1.3.

1.1.3. Põlistavad tegurid

Krooniline OE võib põhjustada sekundaarseid muutuseid kõrvakanalis (kroonilisel põletikulise koe epiteliaalne hüperplaasia ja ossifikatsioon), mis soodustab infektsiooni püsimist ja muudab ravimise keeruliseks (Fossum, 2012). Kui ravi on suunatud vaid primaarsete ja sekundaarsete põhjuste vastu, takistab põlistav faktor OE lahenemist (Miller *et al.* 2012). Põlistavate tegurite alla kuuluvad:

- Progressiivsed patoloogilised muutused
- Trummikile dilatatsioon ja purunemine

- Kõrvakanali ödeem ja stenoos
- Rasunäärmete hüperplaasia
- Kontaktreaktsioonid
- Otoliidid
- OM

(Hiblu *et al.*, 2020; Brame ja Cain, 2021)

Sekundaarseid põhjuseid (vaata peatükk 1.2.) on nimetatud ka põlistavateks faktoriteks, sest nad esinevad ebanormaalses kõrvas ja sageli korduvalt/kroonilisel t. Kuna sekundaarseid faktoreid leitakse tihti ka normaalses kõrvas, on nende ravi ja prognoos teistsugune klassikalistest põlistavatest faktoritest (Miller *et al.*, 2012).

1.1.4.1. Progressiivsed patoloogilised muutused

Kõrvakanali mikroanatoomia muutused (Miller *et al*. 2012). Kroonilise OE tulemusena võib patsientidel areneda epidermaalne hüperplaasia ja hüperkeratoos, dermaalne ödeem ja fibroos, tseruminaalnäärmete hüpertroofia ja põletikulised infiltraadid, mis põhjustavad kõrvakanali täitumise proliferatiivse koega. Kaasneb kuulmekanali valendiku kitsenemine (Miller *et al.*, 2012; Paterson ja Tobias, 2013; Brame ja Cain, 2021). Kõrvakanali stenoosi võib põhjustada ka äge trauma – järsult kõrvalestast tõmmates võib kahjustunud kohas kõrvakanal kõrvalestast eralduda ning sekundaarse protsessina tekib kitsenemine. Kõrvakanalit võivad kahjustada hammustushaavad, liiklusõnnetused ja postoperatiivne fibroos, näiteks peale laserkirurgiat (Paterson ja Tobias, 2013). Lõppstaadiumis kõrvamuutustega kassidel on soovitatud TECABO (*total ear canal ablation and bulla osteotomy* - täielik kõrvakanali eemaldamine ja bulla osteotoomia), mis eemaldab infektsioonikoha ja parandab patsiendi mugavust (Brame ja Cain, 2021).

1.1.4.2. Trummikile muutused

Ebanormaalne trummikile pakseneb ning muutub läbipaistmatuks/värvustunuks (valkjas, kollane, pruun, hall). Selline trummikile võib meenutada keratiinikogumit või peetunud eksudaati. Trummikile võib laienda ja ulatuda trummiõõnde. Kuna trummikile on võimeline re-epiteliseeruma peale rebenemist, ei saa terve kuulmekile korral keskkõrvapõletikku välistada (Miller *et al.*, 2012).

Trummikile pakseneb vastusena põletikule ning sellel võivad tekkida polüploidsed granulatsioonikoe vohandid keskkõrvaõõne suunas, mis mõnikord moodustavad liiteid keskkõrva limaskestaga. Rebenenud kuulmekile võib paraneda ka haavaäärte epiteliseerumisega, mistõttu jääb trummikilesse alaline auk, mille kaudu satuvad keskkõrva tseruminoosne jääkmaterjal ja mikroobid (Miller *et al*., 2012).

1.1.4.3. Keskkõrvapõletik

Keskkõrvapõletik (*otitis media* – OM) tekib OE progresseerumisel läbi trummikile ja on põlistav tegur korduva OE tekkel (Miller *et al*., 2012). Kassidel võib OM esineda ka primaarse probleemina ehk ilma OE-ta. Mõjutatud kassidel võivad esineda pea raputamine, sügelus või vestibulaartunnused (peakalle, ataksia), Horneri sündroom ja näonärvi paralüüs. Otoskoopial on näha läbipaistmatu või punnuv trummikile ning läbi trummimembraani võib paista vedelik (selge, purulentne või hemorraagiline) (Brame ja Cain, 2021).

OM võib olla nii uni- kui ka bilateraalne. Näidustatud on proovi võtmine keskkõrvast müringotoomial bakterite ja tundlikkuse analüüsimiseks. Tõsise probleemi korral tuleb alustada empiirilise antibiootikumiraviga, mis põhineb keskkõrvaproovi tsütoloogial. Enne müringotoomiat või kõrva loputamist on näidustatud kompuutertomograafiline uuring (Brame ja Cain, 2021).

1.1.4.4. Kontaktreaktsioonid

Ototoksilisus on paljude lokaalsete ravimitega potentsiaalne risk, eriti kui neil on võimalus kontakteeruda sisekõrvaga. Vaata peatükki 1.5.5.

1.1.4.5. Otoliidid

Otoliidid on mineraalsed moodustised kõrvas (Fossum, 2012). Epiteliaalse migratsiooni vähenemise tõttu (kroonilise OE tulemusena) moodustuvad horisontaalses kõrvakanalis kõrvavaigu, naharakkude ja karvade kogumid – tseruminoliidid. Kinnitudes karvadele horisontaalkanalis, käituvad nad võõrkehana ja põhjustavad ebamugavust, mistõttu loom hakkab pead raputama ning trummikile võib kahjustuda (Brame ja Cain, 2021). Raviks on üldanesteesias moodustise eemaldamine ja kõrva loputamine (Paterson ja Tobias 2013).

1.1.4. Eelsoodustavad faktorid

Eelsoodustavad faktorid suurendavad OE tekkimise riski. Töötavad koos primaarsete, sekundaarsete ja põlistavate faktoritega, et põhjustada kliinilist haigust. OE edukas haldamine vajab, et ka need tegurid on võimalusel ravitud/kõrvaldatud (Miller *et al.*, 2012).

- Liigne lokaalne niiskus
- Süsteemsed haigused
- Suurenenud pH
- Trauma
- Ravivead
- Obstruktiivne kõrvahaigus
    - Tseruminaalnäärme tsüstomatoos
    - Inflammatoorne kõrvapolüüp
    - Neoplaasia
    - Kolesteatoom
    - Kolesterooligranuloom

(Hiblu *et al.*, 2020; Brame ja Cain, 2021)

1.1.4.1. Liigne niiskus ja konformatsioon

Vedeliku peetumisel kõrvakanalis toimub matseratsioon ja pärmseente ülekasv, mis võib viia infektsioonini. Põhjuseks võivad olla kasside vannitamine, aga ka veepõhised ravimid nagu tris-EDTA vesilahus (Fossum, 2012; Paterson ja Tobias, 2013).

Rippuvate kõrvadega ja karvaste kõrvakanalitega loomadel on tavaliselt suurenenud risk OE tekkeks. Kassidel ei ole sellist seost leitud – scottish foldil, kelle kõrvalest on voltunud, ei ole tuvastatud suuremat otiidi tekkeriski (Kennis, 2013).

Loomadel võib esineda kroonilist taastekkelist otiiti, mille ainsaks allolevaks põhjuseks on liigne kõrvavaigu produktsioon, millele lisanduvad sekundaarsed bakteriaalsed või pärmseene infektsioonid. Kordusülevaatused ei tuvasta allolevat põhjust – probleem on idiopaatiline (Miller *et al.*, 2012).

1.1.4.2. Süsteemne haigus

Süsteemsed haigused, mis põhjustavad immuunsupressiooni ja sellega seoses soodustavad OE tekkimist on näiteks kasside leukeemiaviirus ja kasside immuunpuudulikkuse viirus (Paterson ja Tobias, 2013).

1.1.4.3. Trauma

Põletikulist turselist rabedat kõrvakanalit vatitikuga agressiivselt puhastades, võib kõrvakanal haavanduda ning areneda infektsioon. Lisaks võib vatitikuga materjali sügavamale horisontaalsesse kõrvakanalisse lükata, mis võib tekitada mustuse peetumist või trummikile kahjustust. Sellest võib tekkida trummikile laiend ja/või OM (Paterson ja Tobias, 2013).

1.1.4.4. Ravi- ja hooldusvead

Tervetel kassidel võib olla tume tseruminoosne eksudaat, mis võib omanikke ja veterinaare suunata kõrvu puhastama ja ravima ilma vajaduseta. See võib sekkuda kõrva normaalsesse isepuhastusmehhanismi, põhjustada mehaanilist traumat, lisada niiskust või tekitada kontaktreaktsiooni. Pärslased ja vanemad siiami kassid on kõrvavaigurohkete kuulmekanalitega – neid ei tohiks puhastada v.a kui infektsioon on tuvastatud (Kennis, 2013).

1.1.4.5. Obstruktiivne kõrvahaigus

Inflammatoorsed polüübid on healoomulised fibroossed massid, mida võib leida orofaarünksist, keskkõrvast või välisest kõrvakanalist (Fossum, 2012). Polüüpide tekkepõhjus on teadmata, kuid nad võivad areneda ükskõik kust kõrvakanali või ninaneelu limaskestast (Brame ja Cain, 2021). Polüübid sisaldavad epiteelikude, fibroblaste, makrofaage, lümfotsüüte, plasmarakke ja neutrofiile (Miller *et al*., 2012). Kliiniliste tunnustena võivad esineda sügelemine, pearaputus, kõrvanõre, Horneri sündroom, silmanõre, blefarospasm, peakalle, respiratoorsed tunnused (ninanõre, aevastamine, häälemuutus, düspnea), nüstagm, tasakaalutus ja düsfaagia (Fossum, 2012; Miller et *al.*, 2012; Kennis, 2013; Brame ja Cain, 2021). Polüübid on levinumad noortel kassidel (alla kaheaastastel), kuid võivad areneda igas vanuses loomal (dokumenteeritud 15-aastane polüübiga kass) (Miller *et al.*, 2012; Brame ja Cain, 2021). Sugulist ega tõulist eelsoodumust ei ole identifitseeritud. Suurem osa polüüpe on unilateraalsed, kuid võib esineda ka bilateraalseid polüüpe (Fossum, 2012).

Kui polüüp ulatub keskkõrvast välisesse kõrvakanalisse võib otoskoopilisel uuringul näha siledaid roosasid nooduleid kuulmekile tasandil, mis mõnikord võivad olla haavandunud ning kaetud lima ja/või verega (Fossum, 2012; Brame ja Cain, 2021). Kui polüüp on keskkõrvas trummikile taga, võib viimane tunduda ebaühtlane ja ebanormaalselt värvustunud (Fossum, 2012). Nasofarüngeaalne polüüp võib peituda pehme suulae taga, mistõttu seda piirkonda tuleks polüübikahtluse korral uurida näiteks hambapeegliga (Fossum, 2012; Miller *et al.*, 2012).

Diagnoosi aitab kinnitada videootoskoopia, endoskoopia (võimaldab paremat nasofaarünksi visualisatsiooni) või KT (kompuutertomograafia). Viimane aitab hinnata polüübi alguspunkti, suurust, ulatust ning aitab kirurgil operatsiooni planeerida. Lõplikuks diagnoosiks on vajalik histopatoloogiline analüüs (Fossum, 2012; Kennis, 2013; Brame ja Cain, 2021).

Enamlevinud meetodid nasofarüngeaalse polüübi eemaldamiseks on tõmmates eemaldus (*traction avulsion* - TA) ja ventraalne bulla osteotoomia (VBO) (Brame ja Cain, 2021). Keerulisem juhtum võib vajada täielikku kõrvakanali resektsiooni ja eemaldamist (Kennis, 2013). Taasesinemine on võimalik, kui jääb residuaalkude (TA korral kuni 67%, VBO korral 5%) (Kennis, 2013; Brame ja Cain, 2021). Lisaks on vajalik kaasnevate sekundaarsete infektsioonide ravi (Miller *et al.*, 2012).

Neoplaasiad esinevad välises kõrvakanalis kassidel harva (Fossum, 2012). Umbes 50% kõrvades olevatest uudismoodustistest kassidel on halvaloomulised, kuid tavaliselt madala metastaseerumisastmega (Brame ja Cain, 2021). Kõrvades esinevatest neoplaasiatest on kassidel levinumad tseruminaalnäärme adenoom ja adenokartsinoom, lamerakuline kartsinoom, rasu- või apokriinnäärme kartsinoom, basaalraku kasvaja, nuumrakuline kasvaja, hemangiosarkoom ja melanoom (Fossum, 2012; Miller *et al.*, 2012; Kennis, 2013). Levinum vanematel loomadel unilateraalse haigusena. Lisaks tüüpilistele otiidi tunnustele (pea raputamine, kõrvade kratsimine, kõrvanõre, millel on ebameeldiv lõhn, sekundaarne infektsioon) võib esineda näonärvi paralüüs, valu suu avamisel ja vestibulaarsed tunnused (Fossum, 2012; Miller *et al.*, 2012; Brame ja Cain, 2021). Lamerakulise kartsinoomi korral on märgatavad koorikud ja haavandid kõrvalesta äärel (Fossum, 2012). Röntgenoloogiline pilt võib viidata kasvajalisele protsessile (nt luulüüs), kuid KT on sensitiivsem hindamaks lesiooni ulatust. Lõplikuks diagnoosiks on vajalik histopatoloogiline uuring (Fossum, 2012). Raviks on kirurgiline resektsioon (lateraalne kuulmeava eemaldamine (taasesinemise võimalus 70%) või

TECABO) (Miller *et al.*, 2012; Brame ja Cain, 2021). Raviplaanis peab olema ka infektsiooni-ning valuravi (Brame ja Cain, 2021).

Tseruminaalnäärme (ehk kõrvavaigunäärme) tsüstomatoos on sündroom, mis mõjutab kuulmeava sisepinda, välimist kõrvaava ja mõnikord kõrvakanalit kassidel (Miller *et al.*, 2012). Võib esineda igas vanuses, soost ja tõust kassidel, kuid on rohkem levinud vanematel isastel kassidel, pärsia ja abessiinia kassidel. Iseloomulikud on väikesed tumepruunid/hallikassinised/lillad paapulid, noodulid või pustulid, mis sisaldavad kollakat kuni tumerohekat-sinakat-pruunikat vedelikku. Kui tsüste on palju võib tekkida kõrvakanali obstruktsioon, stenoos ja sekundaarne infektsioon (Miller *et al.*, 2012; Kennis, 2013; Brame ja Cain, 2021). Kindlaks diagnoosiks ja neoplaasia välistamiseks on soovitatud võtta biopsia (Kennis, 2013; Brame ja Cain, 2021). Kui tsüstid kõrvapõletikku ei tekita, ei pruugi nad ravi vajada (Miller *et al.*, 2012). Raviks on sekundaarsete infektsioonide ja põletiku kontroll. Taasesineva infektsiooniga loomadel on soovitatud kirurgiline- või lasereemaldus (Miller *et al.*, 2012; Kennis, 2013; Brame ja Cain, 2021).

Kassidel on obstruktiivset haigust tekitanud ka kolesteatoom ja kolesterooli granuloomid (Brame ja Cain, 2021). Vaata peatükki 2.2.

1.1.4.6. Primaarne OM

Keskkõrvapõletikku peetakse tihti OE põlistavaks teguriks, kuna esineb sageli OE pikendusena läbi trummikile. Mõnikord algab haigus primaarse keskkõrvapõletikuna, mis seejärel põhjustab trummikile rebenemist ja tekitab OE. Seega OM võib olla eelsoodustav tegur ja ka põlistav tegur OE-le. Primaarne OM, kus ei ole OE-d, esineb tavaliselt OE tunnusteta ning loomad tulevad kliinikusse respiratoorsete ja neuroloogiliste tunnuste ja/või kuulmisanomaaliate tõttu (nt kuulmislangus, -kadu) (Miller *et al.* 2012). Vaata peatükki 1.2.

1.2. Keskkõrvapõletiku etioloogia

OM ehk keskkõrvapõletik, võib olla äge või krooniline. OM võib olla põhjustatud alanevast haigusest (välise kõrvakanali haiguse levimisena), ülenevast haigusest (tuleneb ninaneelust kuulmetõri kaudu), hematogeensest levikust, kaasasündinud suulaedefektidest või trummiõõne primaarsest haigusest. Kui haigus tuleneb välisest kõrvakanalist peab see läbistama trummikile,

mis on infektsiooni, põletiku või võõrkeha tõttu muutunud poorseks või perforeerunuks (Fossum, 2012; Paterson ja Tobias 2013).

1.2.1. *Otitis media* alaneva haiguse tõttu

Krooniline bakteriaalne OE on kõige levinum alaneva infektsiooni tekitaja OM korral. Kui OE on kestnud kauem kui kuus kuud, on ebatavaline, kui OM ei esine. Pikaaegne haigus ja kroonilised muutused eelsoodustavad gramnegatiivsete bakteritega infektsioonide tekkimist. *Malassezia* spp. tekitab OM-i äärmiselt harva (Paterson ja Tobias, 2013). Keskkõrvast leitud patogeenid on sarnased OE korral leiduvate patogeenidega (*Staphylococcus* spp., *Streptococcus* spp., *Pseudomonas* spp., *E. coli*, *P. mirabilis*) (Fossum, 2012).

Kui võõrkeha läbib trummikile võib see tekitada põletiku ja sekundaarse infektsiooni keskkõrvas. Taimeosised ja muu orgaaniline materjal võib kinni jääda kõrvavaiku horisontaalses kanalis, põhjustades ärritust ja pea raputamist, mistõttu trummikile võib perforeeruda. Ka peetunud ja kõrvakanalis kuivanud ravimid ning otoliidid (vaata peatükki 1.3.5.) võivad kõrvakanalis kuivades trummikilet kahjustada (Fossum, 2012; Paterson ja Tobias, 2013).

1.2.2. Kolesteatoom

Kolesteatoomid on keratiini produtseerivast lameepiteelist kogumikud keskkõrvas (Fossum, 2012). Kolesteatoomid võivad olla kaasasündinud või omandatud. Kaasasündinud haigus leitakse tavaliselt noorematel loomadel ja arvatakse, et see on seotud trummikile arenemise häiretega (Paterson ja Tobias, 2013). Kolesteatoom võib esineda 11% kroonilise OM-iga loomadel. Moodustis tekib, kui trummiõõnes moodustub kuulmekilest tasku (laiend). Kolesteatoom põhjustab lokaalse ravimi eraldumise ja peetumise laiendisse. Eelsoodustavaks teguriks on väliskõrvakanali ummistumine krooniliste proliferatiivsete muutuste ja stenoosi tõttu (Miller *et al.*, 2012). Kolesteatoomi aeglane progressiivne kasv võib põhjustada luulisi muutusi trummiõõnes nagu osteolüüs, osteoproliferatsioon ja oseteoskleroos; ipsilateraalse temporomandibulaarliigese ja parakondülaarse jätke skleroos või osteoproliferatsioon. Kolesteatoom võib põhjustada oimuluu kaljuosa (*pars petrosa*) lüüsi, mis põhjustab intrakraniaalseid komplikatsioone. Tavaliselt esinevad kroonilise OE tunnused ning lisaks võib märgata lokaalset valu (suud avades) ja peakallet. Röntgenpildil on märgata suurenenud

keskkõrva tihedus. KT-l näeb kolesteatoom välja kui trummiõõne mass (Paterson ja Tobias 2013).

1.2.3. Keskkõrvast tulenev *otitis media*

1.2.3.1. Uudismoodustised

Neoplaasiad on levinud kõrvahaiguse põhjustajad kassidel. Healoomulised uudismoodustised on tavaliselt adenoomid ja fibroomid. Kassidel levinumad halvaloomulised neoplaasiad kesk- ja sisekõrvas on lamerakuline kartsinoom, fibrosarkoom, anaplastiline kartsinoom, lümfoblastiline lümfosarkoom, T-rakuline lümfoom ja tseruminaalnäärme adenokartsinoom (Fossum, 2012; Paterson ja Tobias, 2013).

Kliinilised tunnused sõltuvad massmuutuse suurusest ja positsioonist. Kliiniliselt esinevad OM tunnused ning OE tunnused, kui mass ulatub väliskõrvakanalisse. Kui mass on suur ning rõhuv, võib esineda vestibulaarhaigus. Kui mass ulatub väliskõrvakanalisse, on seda võimalik märgata otoskoopilisel uuringul. Röntgenpildil on näha tihedat pehmekoemassi trummiõõnes. Halvaloomulise muutuse korral võib näha bulla luupõletikku (osteiiti). KT demonstreerib trummiõõne kontuuri või oimuluu kaljuosa lüüsi, pehmekoe paistetust keskkõrva ümber ja kontrastsuse suurenemist (Paterson ja Tobias, 2013).

1.2.3.2. Põletikulised polüübid

Inflammatoorsed polüübid võivad olla ninaneelus, keskkõrvas või väliskõrvas (Paterson ja Tobias 2013). Vaata peatükki 1.4.5.

1.2.4. *Otitis media* üleneva infektsiooni tõttu

OM võib kassidel esineda, kui infektsioon liigub mööda kuulmetõri (*tuba auditiva*) keskkõrva. Täpne infektsioonimehhanism on teadmata, kuid respiratoorsete patogeenide esinemine OM-i infektsioosses flooras viitab, et see võib tekkida sekundaarselt respiratoorsele infektsioonile. Kasside primaarsesse OM-i on kaasatud *Streptococcus* spp. ja *Staphylococcus* spp. Isoleeritud on ka *Mycoplasma* spp. ja *Bordatella* spp., kuid nende roll OM-i tekkimises on teadmata (Paterson ja Tobias 2013). Esineda võib *Pasteurella multocida* (Moore *et al.*, 2019).

1.2.5. Krooniline OM

Pikaaegne OM põhjustab kroonilisi muutusi trummiõõnes. KT-s võime lisaks vedelikule näha ka granulatsioonikude. Edasised muutused põhjustavad tugeva sidekoe moodustumise, milles esinevad luuteravikud (*bone spicules*) (Paterson ja Tobias, 2013).

1.3. Kliinilised tunnused

Kliinilised tunnused kõrvapõletike korral on pea raputamine ja hõõrumine, kratsimine, käppadega kõrvade sügamine, valu, rohke tseruminoosne eritis ja/või halb odöör. Harvem on näha vähenenud isu või letargiat (Brame ja Cain, 2021). Akuutsetel juhtudel on kõrvalesta sisemine pool ja kõrvakanal erüteemsed ja paistes, esineda võivad haavandid. Kliinilise läbivaatuse leiud on kõrvalesta alopeetsia, ekskoriatsioonid, erüteemid ja koorikud (Miller *et al.*, 2012). Kass võib demonstreerida valu kõrva manipulatsioonil või suu avamisel ning kõrva palpeerimisel võib näha kratsimisvastet. Mõnikord on kõrva sügelusele sekundaarselt näha kõrva hematoomi (Brame ja Cain, 2021). Kroonilistel juhtudel on tavapärased kõrvalesta hüperkeratoos, hüperpigmentatsioon ja lihhenifikatsioon ning kõrvakanali stenoos fibroosi või ossifikatsiooni tõttu (palpeerides kanalid tugevad ja paksenenud). Võimalik on kuulmiskadu (Hnilica, 2011; Rhodes ja Werner, 2011; Fossum, 2012; Miller *et al.*, 2012).

Kaasnevat OM-i tuleks kahtlustada, kui OE on kestnud kaks kuud või kauem, isegi kui trummikile tundub olevat terve ja OM kliinilisi tunnuseid ei esine. OM kliinika on varieeruv ja mittespetsiifiline. Tavaliselt ilmnevad kaasesineva OE tõttu pea raputamine, kõrvanõre ja odöör. Tõsise haiguse korral või kui haaratud on ka temporomandibulaarliiges, võib süües ja bullat palpeerides esineda valu (Hnilica, 2011; Rhodes ja Werner, 2011; Miller *et al.*, 2012). Dokumenteeritud on ka kaasnevat farüngiiti, tonsilliiti ja lümfadenopaatiat (Rhodes ja Werner, 2011). Suuõõne ülevaatus võib paljastada põletikku või massmuutuseid (polüüpe). Loomal võivad esineda raskused kõrva ja huulte liigutamisel, ilastamine, vähenenud või puuduv palpebraalrefleks ning kokkupuutekeratiit (Hnilica, 2011; Rhodes ja Werner, 2011; Miller *et al.*, 2012).

Harva võib esineda ka sisekõrvapõletiku sümptomeid: kurtus ja neuroloogilised tunnused nagu vestibulaarsed defitsiidid (nüstagm, peakalle, ataksia, anoreksia või oksendamine, soovimatus pead liigutada) ja näonärvi defitsiidid (silmalaugude, huulte, keele, ninasõõrmete

parees/paralüüs, vähenenud pisaraproduktsioon, mioos, ptoos, kolmanda silmalau väljaulatumine ning enoftalmos (Hnilica, 2011; Rhodes ja Werner, 2011; Miller *et al.*, 2012).

Trummikile võib olla paksenenud ning läbipaistmatu. OM korral võib läbi trummikile näha vedelikku ja/või gaasi, trummikile võib kummuda väljapoole. Mädane nõre võib häirida trummikile ja/või horisontaalse kanali hindamist (Brame ja Cain, 2021). Purunenud trummikile korral võib väline kõrvakanal ja/või trummiõõs olla täitunud eksudaadiga (Rhodes ja Werner, 2011).

1.4. Diagnoosimine

Väliskõrvapõletikku diagnoositakse anamneesi ja kliinilise läbivaatuse põhjal. Täielik dermatoloogiline läbivaatus on kriitilise olulisusega. Kroonilise OE korral kaasnevad nahalesioonid 76% juhtudel. Need muutused ja anamnees aitab tihti õiget OE diagnoosi panna (Miller *et al.*, 2012).

Vere- ning uriinianalüüs on tavaliselt kõrvapõletiku korral normaalväärtuste piires, kuid võivad viidata primaarsele allolevale haigusele (hüpotüreoidism, hematogeenne infektsiooni levik) (Rhodes ja Werner, 2011).

Neuroloogiline läbivaatus võib viidata sisekõrvapõletikule. BAER-testimine (*brainstem auditory evoked response* ehk ajutüve auditoorne esilekutsutud reaktsioon) aitab kindlaks teha kuulmiskadu. Tserebrospinaalvedeliku analüüs tuvastab kesknärvisüsteemi kaasamist haigusprotsessi (Rhodes ja Werner, 2011).

Toidu hüpersensitiivsust kahtlustades on võimalik läbi viia valitud koostisosadega dieet ehk välistusdieet. Atoopia korral allergeenide määramiseks (ja spetsiifiliseks immuunoteraapiaks) on võimalik läbi viia intradermaalne või seroloogiline testimine (Rhodes ja Werner, 2011).

1.4.1. Palpatsioon

Trummikile palpatsioon tömbi instrumendiga on ebatäpne, lisaks esineb suur risk trummikile kahjustamiseks. Palpeerimine pehme sondi või kusekateetri kasutamine kõrvakanalis võib aidata trummikile asukohta kindlaks teha ning paljastada valesid keskkõrvaõõsi (*false middle ear cavitites)*. Sonditoru paigaldatakse läbi kirurgilise otoskoobi kõrvakanalisse trummikile

eeldatavale tasandile. Normaalses kõrvas jääb toru tipp vaatevälja, vale keskkõrva ja purunenud trummikilega kõrvas liigub toru vaateväljast välja (Miller *et al.*, 2012). Kui trummipõiend on krooniliselt kahjustatud ja sisaldab granulatsioonikudet tundub, et kateeter põrkab tagasi käsnjalt pinnalt. Kahjustamata põiendi korral, mida katab mukoperiosteum, tundub pind palpeerimisel kõva (Paterson ja Tobias, 2013).

1.4.2. Otoskoopia ja tsütoloogiline analüüs

Otsene otoskoopia võimaldab välise kõrvakanali, trummikile ja osaliselt trummiõõne (kui trummikile on rebenenud) visualiseerimist. Saame hinnata põletiku tunnuseid, haavandumist, stenoosi ja proliferatiivseid muutusi; kõrvavaigu hulka ja välimust; võõrkehade, ektoparasiitide ja masside kohalolu ning trummikile muutusi/terviklikkust (Hnilica, 2011). Tänu suurendusele ja valgusele on kõrvu võimalik paremini visualiseerida video-otoskoopiat kasutades (Rhodes ja Werner, 2011). FVEOs (*Fiberoptic video-enhanced otoscopes* ehk viiberoptilised otoskoobid) võimaldavad paremat kõrvakanali ja trummikile visualiseerimist. Kõrvakanali loputamisel füsioloogilise lahusega on võimalik jälgida ka trummikile liikumist (Miller *et al.*, 2012).

Kõrvavaigu uurimine parasiitide suhtes mikroskoobi all võimaldab visualiseerida *Otodectes* ja *Demodex* spp. lestasid ning mune (Hnilica, 2011). Kõrvavaigu tsütoloogiline hindamine kinnitab otiidi diagnoosi ja võimaldab identifitseerida sekundaarseid infektsioosseid tegureid. Proov tuleb võtta võimalikult sügavalt kõrvakanalist ja vajadusel keskkõrvast (Miller *et al.*, 2012). Valgevererakkude kohalolu ning bakterite fagotsütoos proovis näitab, et keha vastab infektsioonile ning infektsiooni ravi on näidustatud. Bakterite visualiseerimine ilma põletikulise reaktsioonita ja fagotsütoosita viitab tavaliselt vaid mikroorganismide paljunemisele ja kolonisatsioonile, mitte kliinilisele infektsioonile. Toksiliste neutrofiilide olemasolul tuleb kõrvakanal loputada ja toksiinid/lagunenud neutrofiilid eemaldada (Rhodes ja Werner, 2011; Miller *et al.*, 2012).

1.4.3. Piltdiagnostika

Kõige kättesaadavamad piltdiagnostika vahendid keskkõrva hindamiseks on röntgen ja ultraheli.

Kroonilise haiguse korral võib röntgenoloogilisel uuringul trummipõiendil näha proliferatiivseid või lüütilisi muutusi, viimased tavaliselt seotud halvaloomulise neoplaasia või

osteomüeliidiga. Kui trummipõiend on pehmekoe tihedusega, viitab see eksudaadile või pehmekoe massile (polüüp, neoplaasia). Patoloogiliste leidudeta röntgenpilt ei välista OM-i (Paterson ja Tobias, 2013).

Ultraheli võimekust kesskõrvapõletiku diagnoosimiseks on vähem uuritud, kuid surmajärgsed (*post-mortem*) uuringud on näidanud, et ultraheli võib olla parema detailsusega kui röntgen. KT ja magnetresonantstomograafia (MRT) on täpsemad kui röntgen. KT ja MRT on eelistatud uurimismeetodid neuroloogiliste tunnuste esinemise korral, kuna need võimaldavad paremat kesk- ja sisekõrva hindamist (Miller *et al.*, 2012). KT on kasulikum luuliste muutuste hindamiseks, MRT on abiks sisekõrva, trummikile ja pehmete kudede visualiseerimiseks ning tsentraalse *versus* perifeerse vestibulaarhaiguse eristamiseks (Rhodes ja Werner, 2011; Paterson ja Tobias, 2013).

1.4.4. Bakterioloogia ja tundlikkuse testimine

Näidustus bakterioloogiaks ja tundlikkuse testimiseks on OM kohalolu/kahtlus või tõsine ravile mitte alluv OE. Raviotsuste tegemiseks lähtutakse tsütoloogia ja mikrobioloogilise uuringu tulemustest ehk alati tuleks teha mõlemad (Miller *et al.*, 2012).

Sama kõrva samast asukohast võetud proovid võivad demonstreerida erinevat bakterite tundlikkust antibiootikumidele. See viitab, et bakteriaalse otiidi korral võivad kohal olla erinevad bakteritüved. Selline tulemus seletab, miks antibiootikumi valik külvi tulemuste alusel ei ole alati efektiivne (Miller *et al.*, 2012).

1.4.5. Müringotoomia

Müringotoomiat ehk trummikile läbimist kasutatakse peamiselt, et saada ligipääs keskkõrva vedelikule – proovide võtmiseks, vedeliku eemaldamiseks, rõhu vähendamiseks ning ravimi manustamiseks. Keskkõrvavedeliku uurimine on parim viis OM diagnoosimiseks, kui meetod kombineeritakse tsütoloogilise analüüsi ja mikrobioloogilise uuringuga. Trummikile tuleb läbistada ventraalses pooles (eelistatavalt posteroventraalses neljandikus), milleks kasutatakse pikka nõela või modifitseeritud kateetreid (ots on lõigatud teravaks). Tsütoloogiaks ja mikrobioloogiliseks uurimiseks loputatakse keskkõrva füsioloogilise lahusega ja aspireeritakse materjal. Sama meetodit, kuid rohkema füsioloogilise lahusega kasutatakse materjali eemaldamiseks keskkõrvast (Miller *et al.*, 2012). Protseduuriga kaasnevad potentsiaalsed

komplikatsioonid nagu näonärvi paralüüs, vestibulaarhaigus, ajutine Horneri sündroom ja kurtus. Tavaliselt paraneb trummikile 3-5 nädala jooksul peale protseduuri (Coyner, 2019).

1.4.6. Histopatoloogia

Dermatohistopatoloogia aitab diagnoosida primaarset põhjust nagu autoimmuunhaigus, neoplaasia, rasunäärmete hüperplaasia, *erythema multiforme*. Biopsia on näidustatud kui kahtlustatakse kõrvakanali massmuutust või kui kõrvakanali resektsioon viiakse läbi lõppstaadiumis otiidi tõttu (Hnilica, 2011). Kõrvalestalt biopsiat võttes on oluline vältida kõrvalestakõhre kahjustamist (Rhodes ja Werner, 2011; Miller *et al.*, 2012).

Sagedasemaks histoloogiliseks leiuks väliskõrvapõletike korral on varieeruva tugevusega epidermaalne, rasunäärmete ja tseruminaalnäärmete (kõrvavaigunäärmete) hüperplaasia. Põletik on tavaliselt kas interstitsiaalne, difuusne või nodulaarne; rakkudest predomineerivad lümfotsüüdid, plasmarakud, monotsüüdid, makrofaagid ja nuumrakud. Võib esineda fibroosi ja tseruminaalnäärmete tsüstilist dilatatsiooni. Näha võib olla mädast epidermiiti ja hidradeniiti (Miller *et al.*, 2012).

1.5. Ravi

Kõrvapõletiku ravi sõltub võimalikult paljude põhjuste ja faktorite identifitseerimisest ja kontrollimisest (Hnilica, 2011; Miller *et al.*, 2012). Raviplaan peab arvestama iga teguriga ning sisaldama monitooringut. Oluline on kliendi harimine õige puhastamise- ja ravimeetodi kohapealt. Vajalikud on korduvad otoskoopilised ja tsütoloogilised analüüsid. Paljud juhtumid vajavad mitmete raviviiside kombineerimist ning kroonilistel juhtudel võib ravi mitmed korrad muutuda (Miller *et al.*, 2012).

1.5.1. Puhastamine

Kõrvakanalis peetunud eksudaat ei võimalda adekvaatset kõrvakanali hindamist. Mäda ja põletikuline nõre inaktiveerib teatud ravimeid (polümüksiin). Põhjalik puhastamine eemaldab bakterite toksiinid, rakulise mustuse ja vabad rasvhapped, mis vähendab edasist põletikku. Kõrvade puhastamine on primaarne ja ainus efektiivne ravi epiteliaalse migratsiooni häirete korral (Miller *et al.*, 2012). Turse vähendamiseks on näidustatud põletikuvastane ravi enne kõrvade loputamist. Valulikel juhtudel ja trauma vältimiseks võib vajalik olla sedatsioon või

anesteesia. Sellisel juhul on soovitav loom intubeerida (võimaldame inhalatsioonanesteetikume, vähendame aspiratsiooniriski) (Rhodes ja Werner, 2011).

Kõrvapuhastusvahendid võivad olla tseruminolüütilised (emulgeerivad vahasid/lipiide), kuivatavad (vähendavad niiskuse kogunemist kõrvakanalis), antimikrobiaalsed (antibakteriaalsed ja/või antifungaalsed) või kombinatsiooniproduktid (Coyner, 2019).

Tseruminolüütikume kasutatakse, kui on vaja lõhustuda suurel hulgal vahajat eksudaati. Emulsifitseeritud materjali on lihtsam kõrvakanalist välja loputada (Miller *et al.*, 2012). DSS (dioktüülnaatriumsulfosuktsinaat) ja trietanoolamiinpolüpeptiidoleaadi kondensaat on potentsed tseruminolüütikumid; propüleenglükool, karbamiidperoksiid, glütseriin ja mineraalõli on leebema toimega. Purunenud trummikile korral on tseruminolüütikumid (välja arvatud skvaleen – orgaaniline molekul, mis on steroidhormoonide prekursor ja mida leidub nahas) vastunäidustatud (Miller *et al.*, 2012; Coyner, 2019). Tseruminolüütiline lahus tuleks kõrva manustada 5-12 minutit enne puhastamist. Õrn massaaž parandab efekti. Tseruminolüütilised puhastusvahendid võivad olla ärritava toimega, kui nad epidermisega pikaajaliselt kontakteeruvad, mistõttu tuleb need peale kasutamist füsioloogilise lahusega välja loputada (Miller *et al.*, 2012).

Antiseptikumid/kuivatavad vahendid on kasutusel matseratsiooni ennetamiseks ja mikroobide kontrolliks. Antiseptikumid on tavaliselt laiatoimelised, ei soodusta resistentsust ning neil võib olla sünergistlik efekt, kui kasutatakse koos teiste antiseptikute või antibiootikumidega (Miller *et al.*, 2012). Kõrvapuhastusvahendites kasutatavad kuivatavad antiseptiliste omadustega ained on näiteks alkohol (isopropüül), boorhape, bensoehape, salitsüülhape, äädikhape, naatriumklorit, alumiiniumatsetaat, väävel, ränidioksiid, kloorheksidiin, jood, parakloromet aksülenool, trisaminometaan etüleendiamiintetraäädikhape (tris-EDTA) (Rhodes ja Werner, 2011; Coyner, 2019). Madalamal pH-l on antimikrobiaalne toime. Tris-EDTA muudab AB-d ja teised antiseptikud efektiivsemaks indutseerides muutusi rakumembraanide läbilaskvuses, eriti gramnegatiivsetel organismidel (Miller *et al.*, 2012).

Kommertsiaalsetes kõrvapuhastusvahendites kasutatakse antimikrobiaalsete omadustega aineid, mistõttu need vahendid on kasulikud taasesineva otiidi ennetamiseks. Rutiinseks puhastamiseks, kõrvavaigu kogunemise ennetamiseks ja niiskete kõrvade puhastamiseks on soovitatud leebemad tseruminolüütilised kuivatavad vahendid (Coyner, 2019). Ruptureerunud

trummikilet kahtlustades on kõige vähem ototoksiline puhastusmeetod füsioloogilise lahusega loputamine (Miller *et al*., 2012).

Korrektsel kõrvaloputusvahendite kasutamisel manustatakse vedelikku kõrvakanalisse kuni see on täitunud. Pudeliots ei tohi puutuda kõrvakanalit. Masseeri kõrvakanalit õrnalt 20-30 sekundit. Lase loomal pead raputada, seejärel puhasta üleliigne vedelik kuivade vatitupsudega (marlitampoonidega). Puhastada on soovitav infitseerunud kõrvade korral 2-3 korda nädalas. Vahetult enne antibiootilisi kõrvatilku ei ole soovitatud kõrvu puhastada – see lahjendab tilkade kontsentratsiooni. Ehk puhastada-loputada tuleks 15-20 minutit enne ravimi manustamist. *Pseudomonas* otiidi korral aitab tris-EDTA lahuse manustamine kõrva 15 minutit enne antibiootikumitilkasid ravimil läbida bakteri rakuseina. Kui loomal on puhastamisel valu/ärritus tuleb mõelda kontakthüpersensitiivsusele. Mitte kasutada aegunud kõrvapuhastusvahendeid – bakterite kontaminatsioon (Coyner, 2019). Kõrvade puhastamine 1-2 korda nädalas on piisav, et hoida kõrvakanal piisavalt puhas lokaalsete ravimite jõudmiseks kogu kõrvakanalisse (Miller *et al.,* 2012).

1.5.2. Lokaalne ravi

Lokaalse ravi kasutamisel tuleb arvestada, et kassidel tekivad ärritusreaktsioonid ja kontaktallergia tihedamini kui koertel. Lisaks tekitab lokaalne ravi stressi, mistõttu kassid hakkavad pead raputama, käppadega sügama ja on risk enda ja omaniku haavamiseks ning kõrvahematoomi tekkeks (Kennis, 2013). Samas võib OE korral lokaalsest ravist üksi piisata. Lokaalse ravi efektiivsus varieerub 40-100% - sõltub otiidi põhjustajast. Kuivad koorikulised ja kestendavad kõrvad vajavad ravimit, mis aitaks nahka niisutada ehk ravim võiks olla õli või salvi baasil (Miller *et al.,* 2012). Salvid võivad valesti kasutades/liigses koguses olla oklusiivsed (Rhodes ja Werner, 2011). Niisket ja eksudatiivset otiiti tuleks ravida lahustega. Soovitatud ei ole kreemid (raskem saada horisontaalsesse kõrvakanalisse) ja polühüdroksüülühendid nagu polüetüleen glükool ja propüleenglükool, kuna neid on seostatud lokaalse ärritusreaktsiooniga. Patsiente tuleb pidevalt monitoorida ja ravimeid vajadusel vahetada. Tõsise proliferatiivse koereaktsiooni korral on vajalik lisada ka süsteemne ravi (Miller *et al.,* 2012).

1.5.2.1. Lokaalsed glükokortikosteroidid

Lokaalsetel GKS-del on sügelusvastane ning antiinflammatoorne toime, nad vähendavad eksudatsiooni ja paistetust, põhjustavad rasunäärmete atroofiat, vähendavad glandulaarseid

sekretsioone, armkudet ja proliferatiivseid muutusi – kõik aitab kaasa drenaažile ja ventilatsioonile. Lisaks on leitud, et lokaalne deksametasoon parandab ravitulemust OM korral (Miller *et al.*, 2012).

Veterinaarravimid sisaldavad tavaliselt ühte nendest GKS-dest: 1% hüdrokortisooni, 0,1% triamtsinolooni, 0,1% beetametasooni, 0,5% prednisoloonatsetaati, 0,1% deksametasooni, 0,1% fluotsinoloonatsetoniidi, 0,1% mometasoonfuroaati. Ravi alguses tuleks kasutada potentset GKS-i (fluotsinoloon, mometasoon, deksametasoon, beetametasoon, triamtsinoloon). Pikaaegseks raviks kasutatakse 1,0 või 0,5% hüdrokortisooni ning madalas doosis deksametasooni (0,01-0,05%). Trummikile purunemise korral võivad lokaalsed GKS-id selle paranemist inhibeerida (Miller *et al.*, 2012).

1.5.2.2. Lokaalsed antibiootikumid

Lokaalsed AB-d on näidustatud mikrobiaalse ülekasvu või infektsiooni korral kõrvakanalis. Tavaliselt on ravimis kombineeritud nii antibiootiline kui ka antifungaalne toime. Resistentsuse tõttu tuleb valida AB, millel on suur tõenäosus mikroorganism tappa, kuid minimaalne risk resistentsuse tekitamisel. Sellised ravimid on aminoglükosiidid (nt gentamütsiin ja neomütsiin) ja fluorokinoloonid. Ravimeid tuleks kasutada kõrgetes kontsentratsioonides. Resistentsuse teket aitab vähendada kombinatsiooniravi. Kõrvade puhastamine enne lokaalset antibiootikumi eemaldab eksudaadi ning vahendis sisalduvad antiseptilised ained tapavad samuti mikroorganisme. Jälgida tuleb toimeainete töömehhanisme, et nad üksteist inhibeerima ei hakkaks. Näiteks on aminoglükosiidid efektiivsemad aluselises keskkonnas, mistõttu ei tohiks neid kasutada koos happeliste puhastusvahenditega. Alumiiniumhüdroksiidi sisaldavaid vahendeid ei tohi kasutada, kui raviskeemis on lokaalsed fluorokinoloonid. Mõnedel ravikombinatsioonidel on sünergistlik efekt. Näiteks lisades polümüksiin B-le mikonasooli (seenevastane ravim), suureneb antibakteriaalne efekt. Tris-EDTA suurendab nii AB-de kui ka antiseptilise kloorheksidiini toimet (Miller *et al.*, 2012).

Pseudomonas spp. on tihti paljudele AB-dele bakterioloogia ja tundlikkuse alusel resistentne. Kliinilist efektiivsust on täheldatud tikartsilliinil, amikatsiinil, tobramütsiini silmatilkadel, enrofloksatsiini tilkadel (isetehtud lahus, 2,27%) ning deksametasoonil (vaba deksametasooni 3 mg/ml) (Miller *et al.*, 2012).

1.5.2.3. Muud lokaalsed valikud

Lokaalset takroliimust kasutatakse PNOE raviskeemis. Selleks, et ravimit kõrvakanalis kauem hoida, on kasutusel humaanmeditsiinist pärit käsnakesed (*ear wicks*), mis niisutades paisuvad ja täidavad kõrvakanali. Neid saab kanalis hoida väikese õmblusega. Pehmed kummituubused (kusekateeter, Sovereign söötmistuubus) on kasutusel kõrvatilkade manustamiseks sügavasse horisontaalsesse kõrvakanalisse. Tuubuse saab naha külge õmmelda. Samas on see loomale ebamugav, tekitab raputamist ning sellega võivad kaasneda enesevigastused (Miller *et al.*, 2012). Lokaalsete antifungaalide alla kuuluvad imidasoolid (klotrimasool, ketokonasool, mikonasool, tiabendasool), nüstatiin, terbinafiiin. Lokaalsed antiparasiitikumid on näiteks ivermektiin, amitraas ning tiabendasool (Rhodes ja Werner, 2011).

1.5.3. Süsteemne ravi

Süsteemsete ravivalikute alla kuuluvad GKS, AB, antifungaalid, antiparasiitikumid. Ka antiinflammatoorsed ravimid (näiteks tsüklosporiin) on kasutusel, et ravida proliferatiivseid muutusi või allolevat allergilist haigust. Süsteemseid ravimeid tuleks limiteerida ning lokaalse ravi toimimise korral mitte kasutada (Miller *et al.*, 2012). Peamised näidustused süsteemseks raviks on:

- Otodektoos, kui patsiendil on vastunäidustus lokaalse ravi kasutamiseks (nt vanus)
- Proliferatiivne otiit, mis ennetab efektiivset lokaalset ravi
- Omanik ei suuda manustada lokaalset ravi
- Tõsine haavanduv ja/või purulentne otiit
- Vastureaktsioonid lokaalsele ravile
- Lokaalne ravi on ebaefektiivne
- OM

(Miller *et al.*, 2012; Coyner, 2019)

1.5.3.1. Glükokortikosteroidid

GKS-id on näidustatud märgatava põletikulise ödematoosse OE, kõrva valulikkuse ning proliferatsioonist põhjustatud stenoosi korral (Hnilica, 2011; Miller *et al.*, 2012). Samuti võib süsteemset ravi kasutada, kui lokaalsed GKS-d ei suutnud põletikku alandada või kui soovitakse lühiajalist potentset antiinflammatoorset efekti (eriti kui kasutusel olev lokaalne GKS on kerge kuni mõõduka tugevusega). Kui vajatakse lühiajalist toimet, on kasulik süstitav deksametasoon

(toimib 2-3 päeva). Prednisoon ja prednisoloon (erinevatel andmetel kas 0,5-1 mg/kg BID PO või 1-2 mg/kg SID PO) või triamtsinoloonatsetoniid 0,1-0,2 mg/kg PO manustatakse SID 4-7 päeva ning seejärel üle päeva (Hnilica, 2011; Miller *et al.,* 2012). Ravi jätkatakse kuni proliferatiivne kude on lahenenud. Kui medikamentoosne ravi on olnud ebaefektiivne ning klient ei soovi kirurgilist protseduuri, võib aidata kõrvasisene intralesionaalne GKS-teraapia (Miller *et al.,* 2012).

1.5.3.2. Antibiootikumid

Esimene antibiootikumivalik on empiiriline ja põhineb tsütoloogilistel leidudel. Kokikujuliste bakterite korral on tavaliselt tegu *Staphylococcus* spp.-sega, kokkidest moodustunud kettide korral võib tegu olla streptokokkidega ning keppide korral *Pseudomonas* spp.-ega (Miller *et al.,* 2012).

Staphylococcus spp. korral on esmavalikuks tsefaleksiin 22 mg/kg BID, amoksitsilliin klavulaanhappega 10-15 mg/kg BID, klindamütsiin 11 mg/kg SID (või BID, kui luu on kaasa haaratud) ning klooramfenikool 55 mg/kg TID (reservantibiootikum, kui just külv/sensitiivsus ei indikeeri) (Coyner, 2019). Segainfektsiooni korral on valikus näiteks trimetoprim-sulfadiasiin 25 mg/kg BID, ormetoprim-sulfadimetoksiin 55 mg/kg esimesel päeval ja 27,5 mg/kg järgmistel päevadel SID või fluorokinoloonid (Miller *et al.,* 2012). Kepikujuliste bakterite korral on efektiivsemad fluorokinoloonid: enrofloksatsiin (5 mg/kg SID), tsiprofloksatsiin 10-25 mg/kg BID, orbifloksatsiin 2,5-7,5 mg/kg SID, marbofloksatsiin 5,5 mg/kg SID. *Pseudomonas* spp. infektsiooni korral on soovitatud kõrgemad doosid ning efektiivsemad on marbofloksatsiin ja tsiprofloksatsiin (Miller *et al.,* 2012; Coyner, 2019). Kassidel eelistatud just marbofloksatsiin, kuna teiste fluorokinoloonidega on suurem risk võrkkesta kahjustuse tekkeks (Miller *et al.,* 2012). Esimese põlvkonna tsefalosporiinid, mis koertel on kasulikud, võivad kassidel sagedamini tekitada oksendamist ja anoreksiat (Kennis, 2013).

OM korral tuleks valida antibiootikum, mis penetreerib luu või millel on hea OM ravimise ajalugu (Miller *et al.,* 2012). Antibiootikumikuur kestab 1-2 kuud (Coyner, 2019). Bakteriaalse OM korral ei pruugi süsteemsed AB-d saavutada kudedes piisavat kontsentratsiooni, et tappa *Pseudomonas* spp. ja ennetada antibiootilist resistentsust. Manustada tuleks süsteemse antibiootikumi kõrgeim võimalik doos ning võimalusel lisada raviskeemi ka sama

antibiootikumi suure kontsentratsiooniga lokaalne ravim (Hnilica, 2011). Kasutusel on klindamütsiin 10 mg/kg BID ja tsefaleksiin 22 mg/kg BID (Miller *et al.*, 2012).

Soovitatud AB-d OM korral erinevate artiklite järgi on järgmised: klindamütsiin 10 mg/kg BID, tsefaleksiin/tsefradiin/tsefadroksiil 22 mg/kg BID, ormetoprim-sulfadimetoksiin 27,5 mg/kg PO SID, trimetoprim-sulfa 22 mg/kg PO BID (Hnilica, 2011; Coyner, 2019). Kasutusel on ka tsiprofloksatsiin 15 mg/kg PO BID, enrofloksatsiin 20 mg/kg PO SID, orbifloksatsiin 7,5 mg/kg PO SID ning marbofloksatsiin 5,5 mg/kg PO SID, kuid need antibiootikumid võivad suurendada resistentsuse riski (Hnilica, 2011). Otiidi jätkumisel tuleb mõelda bulla osteotoomiale (Coyner, 2019).

1.5.4. Konkreetsete tegurite ravi

Erinevad ravivõimalused konkreetsete haigustekitajate korral.

1.5.4.1. Otodektoosi ravi

Ravivalikul tuleb arvesse võtta looma vanust, kliiniliste tunnuste ja sekundaarsete infektsioonide tõsidust, mõjutatud loomade arvu, lestadega nakatumist väljaspool kuulmekäike (ektoopiline lest), lesta elutsüklit, ravimikoostist, omaniku mugavust ja looma koostöövalmidust. Otodektoosi raviks on võimalik kasutada nahapealset täpilahust, nahaalust süstimist ja kõrvasisest ravi suspensioonidega (Yang ja Huang, 2016). Süsteemne ravi (*spot-on* ja subkutaanne) nõuab harvemat menetlust, surmab lestad, mis on kõrvast välja migreerunud ning seda on võimalik kasutada loomadel, kellel lokaalne ravi pole võimalik (omaniku eluviis ei võimalda mitmekordset kõrvatilkade manustamist ühes päevas, kass ei ole koostöövalmis, enamik steroide sisaldavaid kõrvapreparaate on kassipoegadele ja tiinetele loomadele vastunäidustatud) (Miller *et al.*, 2012; Yang ja Huang, 2016; Ribeiro Campos *et al.*, 2021). Süsteemsel ravil aga puudub toime sekundaarsete infektsioonide ja põletiku vastu (Roy *et al.*, 2012). Kõrvasisesed preparaadid on kasulikud sekundaarsete bakteriaalsete ja pärmseentest põhjustatud põletike ravis, kuid vajavad sagedasemat manustamist ja pikemat ravikuuri (Yang ja Huang, 2016).

Otodektoosi raviks kassidel kasutatakse peamiselt *spot-on* makrotsüklilisi laktoone sisaldavaid preparaate. Siia alla kuuluvad näiteks moksidektiin (kuulub milbemütsiinide rühma) ja selamektiin (kuulub avermektiinide rühma) (Rhodes ja Werner, 2011; Taenzler *et al.*, 2018).

1% moksidektiin kombinatsioonis 10% imidaklopriidiga (Advantage Multi või Advocate; Bayer Animal Health) on ühekordse manustamise korral 92,8% ja kahekordse ravi korral 98,4% efektiivne. Kõrvaltoimetena on märgatud uimasust ja liigset süljeeritust (Yang ja Huang, 2016). Selamektiini nahapealse täpilahuse efektiivsus annuses 6 mg/kg on üle 97%. Kõrvaltoimetena on täheldatud karvkatte märgumist, kõhulahtisust ja aborti (Yang ja Huang, 2016).

Suuremat kasutust on hakanud leidma ka isoksasoliinid: fluralaneer üksi või kombinatsioonis moksidektiiniga (fluralaneer + moksidektiin 40mg/2mg/kg) demonstreeris 100% efektiivsust (Taenzler *et al.*, 2018). Sarolaneer demonstreeris efektiivsust suukaudsel manustamisel üksikainena (doosis 2-4 mg/kg) ning kombinatsioonis selamektiiniga (Ribeiro Campos *et al.*, 2021). Selamektiin 6 mg/kg + sarolaner 1 mg/kg täpilahusena manustades näitas efektiivsust üle 99% ning kõrvaltoimeid ei täheldatud (Becskei *et al.*, 2017). Kassidel on *off-label* kasutatud ka afoxolaneeri (Nexgard): annuses 2,5 mg/kg oli preparaat 100% efektiivne (Machado *et al.*, 2018). 97% efektiivsust näitas preparaat NexGard Combo, mis sisaldab afoksolaneeri (insektitsiidne ja akaritsiidne toime), eprinomektiini ja prasikvanteeli (nematiitsiidne ja tsestotitsiidne toime) (Tielemans *et al.*, 2021). Demonstreeritud on Broadline preparaari (fiproniil, (S)-metopreen, eprinomektiin ja prasikvanteel) ennetavat efektiivsust (ravim vähendas doonorkassidelt retsipientidele siirduvate lestade arvu 96,12%) (Beugnet *et al.*, 2014). Fiproniili on kassidel *off-label* kasutatud *spot-on* lahusena või kõrvasiseselt. Vastavad efektiivsused on olnud 73,9% ning 94,9%. Kõrvaltoimena on märgatud pearaputust peale kõrvatilkade manustamist (Yang ja Huang, 2016).

Tänapäeval ei ole ivermektiini võimalike kõrvaltoimete tõttu enam soovitatav kasutada. Ravimit kasutati nii nahaaluse süstina kui ka kõrvatilkadena ning selle efektiivsus varieerus 83,3-100%. Kõrvaltoimetena on esinenud alopeetsiat, ketendust, neuroloogilisi nähte ning surma (alla 6 kuu vanustel kassipoegadel) (Yang ja Huang, 2016; Machado *et al.*, 2018). Katsetatud on ka ravi ivermektiini derivaat doramektiiniga, kuid efektiivsus võrreldes selamektiiniga oli väiksem, vastavalt 90,0% ja 96,7% (Yang ja Huang, 2016).

Kõrvalestade ravis on kasutatud ka mitte-akaritsiidseid aineid (Surolan (Janssen Animal Health; Beerse, Belgia) ja Canaural (Leo Pharmaceutical Products)), mille üldine efektiivsus oli uuringutes 95,6%. Kõrvaltoimena on harva täheldatud allergilist reaktsiooni. Akaritsiide sisaldavate kõrvapreparaatide (nagu lindaan ehk gammaheksaklorotsükloheksaan) kasutamine kassidel on vastuoluline. Uuringud on leidnud, et nende toime on madalam kui

mitteakaritsiidsel kõrvaravimil (Canaural) ning ravi ei too kaasa täielikku paranemist (Yang ja Huang, 2016).

Kõrvalesta infestatsiooni korral on kõrvade puhastamine vastuoluline. Süsteemne ravi töötab olenemata kõrva puhtusest. Lokaalne ravi töötab kliinilises praktikas paremini, kui mustus on eemaldatud (olgugi, et tootjad väidavad, et kõrvade puhastamine ravimi efektiivsust ei muuda). Veterinaar võib eelistada kõrvade puhastamist, kuna materjali kogumine võib potentsiaalselt põhjustada tseruminoliidi tekke. Variant on algselt kõrvu mitte puhastada ning hiljem probleemi tekkides ka see raviplaani lisada (Kennis, 2013).

Otodectes cynotis-e põhjustatud väliskõrvapõletiku ravis on efektiivseim kombineeritud süsteemne ja lokaalne ravi. Oluline on korduvläbivaatus – kasutada tuleks nii otoskoopilist kui ka kõrvanõre tsütoloogilist analüüsi (Miller *et al.*, 2012; Yang ja Huang, 2016). Parasiidi elutsükkel näitab, et ravi tuleks jätkata vähemalt 3 nädalat, mõnikord ka kuu (Miller *et al.*, 2012). Kuulmelestad suudavad peremeesorganismist eemal elada 12 päeva, mistõttu on soovituslik loomade puure ja hooldusvahendeid desinfitseerida. Sellega ennetame teistkordset nakatumist (Yang ja Huang, 2016).

1.5.4.2. Demodikoosi ravi

Kasside generaliseerunud demodikoosi raviks on kasutatud organofosfaatide vanne, rotenooni, lubjaväävlilahuseid (2% kontsentratsioon, iga 5-7 päeva tagant), amitraasloputusi (kontsentratsioon 0,0125% kuni 0,025%), ivermektiini, selamektiini, milbemütsiinoksiimi ja moksidektiini/imidaklopriidi *spot-on* preparaate. Standartset raviprotokolli ei ole veel loodud. Lokaalne ravi lubjaväävli- või amitraasilahusega on efektiivne (vastavalt 91,6% ja 85,7%), kuid kassid ei pruugi seda alati taluda. Seetõttu on lokaalne ravi näiteks moksidektiini ja imidaklopriidi preparaadiga lihtsam (Mueller *et al.*, 2020).

Generaliseerunud demodikoosi vastu on *off-label* kasutatud isoksasoliine. Fluralaneer on näidanud efektiivsust *Demodex cati* vastu nii suu kaudu (PO) kui ka *spot-on* ravis. Sarolaneeri ja selamektiini kombinatsiooni on edukalt toiminud *Demodex gatoi* infestatsiooni korral ning kõrvaltoimeid ei ole raporteeritud. Samas selamektiin üksikpreparaadiga on olnud ebaefektiivne nii *D.cati* kui ka *D.gatoi* vastu (Simpson, 2021). Makrotsüklilised laktoonid (ivermektiin 0,2-0,3 mg/kg PO/subkutaanselt või doramektiin 0,6 mg/kg subkutaansel 1 kord

nädalas) on samuti olnud demodikoosi ravis efektiivsed, aga nendega on täheldatud neurotoksilisi kõrvaltoimeid (Hnilica, 2011; Simpson, 2021).

1.5.4.3. Seeninfektsioonidest põhjustatud otiidi ravi

Seenevastaste ravimite alla kuuluvad näiteks itrakonasool, klotrimasool, mikonasool, ketokonasool, tiabendasool, nüstatiin, flukonasool, terbinafiin (Moriello *et al.*, 2017; Coyner, 2019). Itrakonasool on kõige efektiivsem ja ohutum ning töötab ka sporotrihhoosi (10 mg/kg SID PO) ja aspergilloosi ravis (Goodale *et al.*, 2016; Moriello *et al.*, 2017; Mascarenhas *et al.*, 2019). Ketokonasool ja flukonasool on vähem potentsemad ning paljud aspergilloosi tüved on praeguseks flukonasoolile juba resistentsed. Lisaks on ketokonasoolil rohkem kõrvaltoimeid kui itrakonasoolil või terbinafiinil. Lokaalses ravis on kasutusel mikonasool (efektiivsem koos kloorheksidiiniga), enilkonasool, kaltsiumpolüsulfiid (lubjaväävel), kloorheksidiin (üksi või koos mikonasooliga), eeterlikud õlid, posakonasool (Moriello *et al.*, 2017). Vorikonasooli on kassidel seostatud neeru- ja neuroloogilise toksilisusega (Goodale *et al.*, 2016). Eeterlikest õlidest on efektiivsust näidanud oregaano ja rosmariin (Ebani *et al.*, 2017).

1.5.4.4. Pärmseene ravi

Pärmseene raviprotokoll koosneb tavaliselt lokaalsest ravist, mis sisaldab asoole kombinatsioonis antibiootiliste ja antiinflammatoorsete ravimitega, ja/või süsteemsest ravist (Corona *et al.*, 2021). Kergesti kulgevat väliskõrvapõletikku, millega kaasneb pärmseene ülekasv, saab ravida lokaalse 1% mikonasooli lahusega (Kennis, 2013). Süsteemse ravi lisamine lokaalsele ravile võib olla näidustatud tõsise pärmseenega kulgeva OE ja OM korral (Hnilica, 2011). *Malassezia* spp. süsteemseks raviks kassidel kasutatakse suukaudset itrakonasooli 5-10 mg/kg PO SID või 5 mg/kg protokollis, kus 7 päeva ravitakse ning 7 päeva ei ravita vaheldumisi (Bond *et al.*, 2020). Ketokonasooli tuleks kassidel vältida, kuna kaasneda võib hepatopaatia. Kasutatud on ka flukonasooli doosis 5-10 mg/kg SID kuni remissioonini (Kennis, 2013). Kõrvaltoimetena võib esineda anoreksiat ja/või oksendamist (Kennis, 2013). Puuduvad uuringud, mis hindaks lokaalse ravi efektiivsust kloorheksidiini ja asoolide kasutamisel (Bond *et al.*, 2020). Patsient loetakse terveks, kui otoskoopial ja kõrvaproovi tsütoloogilisel uuringuid patoloogiaid ei täheldata (tsütoloogias on mittepatoloogiline kogus mikroorganisme, välimised kõrvakanalid ei ole põletikulised ega turses, kõrvakanali epiteel on normaliseerunud) (Hnilica, 2011; Miller *et al.*, 2012). Uuemat ravivõimalust võib

potentsiaalselt pakkuda laktoferritsiin (antimikroobne peptiid), mis on kontsentratsioonis 20% *in vitro* näidanud 100% efektiivsust *M. pachydermatis* isolaatide vastu (Corona *et al.,* 2021).

Ravi ebaedu või haiguse taastekke korral tuleb välistada primaarsed allergilised põhjused ja resistentsus**.** *In vitro* on teatatud resistentsusest ketokonasooli ja itrakonasooli, amfoteritsiin B, flukonasooli, itrakonasooli, vorikonasooli, klotrimasooli ja mikonasooli vastu (Kennis, 2013; Corona *et al.,* 2021).

1.5.4.5. Proliferatiivse ja nekrotiseeriva otitis externa ravi

Ainsaks efektiivseks PNOE raviks peetakse takroliimust (immuunsupressant, sarnane tsüklospriinile). Ravi GKS-dega on artiklite andmetel olnud ebaefektiivne või parimal juhul osaliselt efektiivne (Momota *et al.,* 2017a; 2017b). Momota *et al.* (2017a; 2017b) demonstreeris kahte edukat juhtumit GKS-dega: 14-aastase pärsia kassi ravi triamtsinolooniga (0,9 mg/kg SID 1 nädal, millele järgnes samas doosis üle päeva 3 nädalat) ning kassipoja edukas ravi lokaalse metüülprednisoloonatsetaadi süstiga kõrvalesioonidesse (2 mg/kg), millele järgnes lokaalne 0,05% klobetasoolpropionaadi kreem. PNOE ravis on kasutatud ka pimekroliimust (Miller *et al.,* 2012).

1.5.5. Ototoksilisus

Ototoksilisus tekib, kui ravim kahjustab sisekõrva. Põhjuseks võib olla purunenud trummikile või kohleaarse/vestibulaarse membraani suurem poorsus OM tõttu, mistõttu lokaalne ravim suudab membraani läbida. Ototoksilisuse riski mõjutavad ravimi kogus ja koostis, ravipikkus ja juba olemasolev kõrvapõletik (Miller *et al.,* 2012). Noorloomad on eelsoodumuses (Coyner, 2019). Kassid on ototoksilisusele ja Horneri sündroomi tekkimisele vastuvõtlikumad kui koerad. Seetõttu on üldanesteesia ja soe steriilne NaCl puhastusvahendina soovitatud isegi vaid kuulmelestade korral (Kennis, 2013). Ototoksilisust põhjustavad aminoglükosiidid (gentamütsiin, amikatsiin ja tobramütsiin), jood, kloorheksidiin (ja seda sisaldavad puhastusvahendid), propüleenglükool, alkoholid ja polümüksiinid. Ototoksilisust võivad põhjustada ka kõrvaloputuslahused (tseruminolüütilised puhastusvahendid), mistõttu kahtlustades või diagnoosides purunenud trummikilet, tuleks kasutada kas sooja füsioloogilist lahust (NaCl 0,9%) või tris-EDTA-d (Miller *et al.,* 2012; Kennis, 2013; Coyner, 2019). Ototoksilisusega võib potentsiaalselt kaasneda vähenenud kuulmisvõime, kurtus ja vestibulaarne haigus (Coyner, 2019). Probleem avastatakse tihti hilja, kuna kliinilised tunnused

avalduvad alles tõsise kahjustuse korral. Kuulmiskao kinnitamiseks on võimalik kasutada BAER-testimist (Miller *et al.*, 2012). Kui patsiendil esinevad ototoksilisuse sümptomid, tuleb kasutatud kõrvaravimid sooja 0,9% NaCl-iga välja loputada. Lõpetada tuleb kõikide kõrvaravimite ja puhastusvahendite kasutamine (Coyner, 2019).

1.5.6. Kirurgiline ravi

Kirurgiline protseduur on näidustatud, kui loomal esineb lõppstaadiumis kõrvapõletik, keskkõrvapõletik kordub olenemata asjakohasest medikamentoossest ravist, kuulmekäigu massmuutus või polüüp taastekib või kuulmekäigus olevat massi ei saa ilma kirurgiata eemaldada, kõrvakanalis esineb halvaloomuline neoplaasia, bakteriaalne keskkõrvapõletik on mitme ravimi suhtes resistentne ning sobivat antibiootikumid puuduvad (Coyner, 2019).

Operatsiooniga eemaldatakse stenootiline kude, vähendatakse kõrvakanali pikkust, mis soodustab ventilatsiooni ja kõrvakanali drenaaži, kasvajat/polüüpi eemaldades kaob blokaad kõrvakanalist, eemaldatakse proliferatiivne või infektsioosne kude, milles võib esineda osteomüeliiti (Miller *et al.* 2012).

Kirurgiline protseduur ei suuda elimineerida kõiki kroonilise OE põhjuseid (v.a kui meil on tegu kasvaja/polüübiga). Mitte ükski kirurgiline protseduur ei elimineeri välise kõrvakanali mediaalset aspekti ja kõrvalesta, seega nende piirkondade kõrvahaiguse tõttu jäävad sümptomid alles ka peale operatsiooni (Miller *et al.* 2012).

1.5.6.1. Preoperatiivsed kaalutlused

Enne kirurgilist protseduuri on vajalik hinnata probleemi ulatust KT või MRT-ga, et luua operatsiooniplaan ning hinnata prognoosi. Samuti tuleb paika panna anesteetiline ja analgeetiline plaan (Kennis, 2013).

Kõrvakirurgia valulikkuse tõttu on analgeetikumidena soovitatud hüdromorfoon ja morfiin. Kirurgilise piirkonna satureerimine bupivakaiinvesinikkloriidiga võimaldab analgeesiat 4-6 tundi. Bupivakaiini kogus peab katma kogu operatiivse piirkonna, aga ei tohi ületada doosi 2 mg/kg. Kontaktaeg anesteetikumi töölehakkamiseks peab olema adekvaatne (15-20 min) (Fossum, 2012).

Olgugi, et kõrges doosis ketamiini ei tohiks kasutada neuroloogilise või renaalse düsfunktsiooniga patsiendil, võib väike ketamiini boolus, millele järgneb ketamiini püsiinfusioon lihtsustada intraoperatiivset anesteesiat ja vähendada postoperatiivset valu loomadel, kellel on krooniliselt valusad kõrvad. Ühekordset madalas doosis ketamiini boolust saab kasutada ka valuprotokollis. Kassidel võib kasutada fentanüüli püsiinfusiooni ilma lidokaiinita. Kui hüdromorfoon või morfiin oli premedikatsioonis, võiks seda uuesti manustada 3-4 tundi peale esmast doosi (Fossum, 2012).

Kõrvakirurgia korral on preoperatiivsed antibiootikumid soovitatud. Tõsist infektsiooni tuleb ravida süsteemsete ja/või lokaalsete antibiootikumidega nädalaid enne kirurgiat, sõltuvalt infektsioonikohast. OE-d ravitakse lokaalse raviga, kuna süsteemsed antibiootikumid ei saavuta terapeutilist kontsentratsiooni välise kõrvakanali vedelikus ja eksudaatides. Kommertsiaalsetes lokaalsetes produktides on üks või mitu aktiivset komponenti (antibakteriaalne, antifungaalne või antiinflammatoorne). OM korral on näidustatud süsteemsed antibiootikumid, kuna hästi vaskulariseeritud limaskest, mis ääristab põletikulise keskkõrva trummiõõnt, soodustab ravimite difusiooni verest bullasse. Antibiootikumi valik peaks põhinema kultuuril ja tundlikkusel. Proovid, mis võetakse kirurgia ajal sügavamatest kudedest, on tihti informatiivsemad kui preoperatiivsed kultuurid (Fossum, 2012).

Algne OE ravi võib olla empiiriline ja põhineda kõige levinumatel isolaatidel ja nende vastuvõtlikkusel. Võimalusel tuleks otiidiga loomadel vältida ototoksilisi antibiootikume. Resistentse infektsiooniga loomal võib toimida tris-EDTA lahus või trometamiini, EDTA ja bensüülalkoholi kombinatsioon (Fossum, 2012).

Kirurgilise protseduurile eelneb kõrva diagnostiline hindamine ja puhastamine. Trummikile purunemise korral ei tohi puhastamisel kasutada kloorheksidiini lahust kontsentratsiooniga üle 0,2%, lahjendamata joodi või jodofoore, etanooli, bensalkooniumkloriidi, aminoglükosiide. Ravimid ja lahused, mida võib kasutada kõrva loputamiseks ruptureerunud trummikilega: penitsilliini vesilahus, karbenitsilliin, tseftasidiim, tsiprofloksatsiin, klotrimasool, enrofloksatsiin, fluotsinoloon (vesilahustuv), mikonasool, nüstatiin, ofloksatsiin, hõbesulfaatseriin (0,1%), tikartsilliin, tolnaftaat, tris-EDTA lahus (Fossum, 2012).

Kirurgilise protseduuri valik peab põhinema sellel, millist kroonilise otiidi komponenti tahame kirurgiaga ravida ning kas see komponent eemaldatakse täielikult või osaliselt. Protseduuri

valides tuleb selgeks teha, milline kõrva osa on mõjutatud (horisontaalne ja/või vertikaalne kõrvakanal, keskkõrv) ning kuidas protseduur mõjutab neid piirkondi (Miller *et al.*, 2012).

1.5.6.2. Lateraalne kõrvakanali resektsioon

Protseduuri käigus eemaldatakse vertikaalse kuulmekanali lateraalne sein, millega suurendatakse drenaaži ja parandatakse kõrvakanali ventilatsiooni (Fossum, 2012). Menetlus on edukas umbes 50% juhtudest (varases haigusstaadiumis edukam). Operatsioon on näidustatud, kui vertikaalne kõrvakanal on stenootiline, patsiendil esineb minimaalne kõrvakanali epiteeli hüperplaasia, vertikaalse kõrvakanali lateraalses osas on väiksema suurusega neoplastiline moodustis, medikamentoosne ravi ei ole efektiivne ning drenaaži parandamine võib aidata lokaalse ravi manustamist horisontaalsesse kõrvakanalisse (Fossum, 2012). Protseduuri vastunäidustused on obstruktiivne või stenootiline horisontaalne kõrvakanal, kaasnev OM (kui samaaegselt ei teostata ka ventraalset bulla osteotoomiat), tõsine proliferatiivne haigus ning kõrvakõhre mineralisatsioon (Hnilica 2011; Rhodes ja Werner, 2011; Fossum, 2012; Miller *et al.* 2012).

1.5.6.3. Vertikaalse kanali eemaldamine

Vertikaalse kõrvakanali eemaldus on näidustatud, kui haigestunud on vaid vertikaalne kanal. Tehnikat saab kasutata vertikaalse kõrvakanali neoplaasia eemalduseks ning kroonilise OE korral (Fossum, 2012). Operatsioonil eemaldatakse suur osa koest ja võib väheneda vertikaalse kanali mediaalse seinaga seotud sensitiivsus (Miller *et al.*, 2012). Tehnika võimaldab kõrva paremat kosmeetilist välimust kui lateraalne kõrvakanali resektsioon (Fossum, 2012). Uuringud näitavad kuni 95% paranemist. Tunnused kadusid vaid 23% patsientidel, teised vajasid jätkuvat medikamentoosset ravi. Samas oli viimast võimalik teha harvem ning see oli lihtsam. Protseduur ei ole autorite poolt soovitatud (Hnilica, 2011; Rhodes ja Werner, 2011; Miller *et al.*, 2012).

1.5.6.4. Täielik kõrvakanali eemaldamine (TECA)

Täielik kõrvakanali eemaldamine on näidustatud, kui krooniline OE ei allu medikamentoossele ravile, esineb kõrvakõhre tõsine kaltsifikatsioon ja ossifikatsioon või kui tõsine epiteliaalne hüperplaasia ulatub kõrvalestast või vertikaalsest kõrvakanalist kaugemale (Fossum, 2012). Lisaks on protseduur kasulik, kui esineb horisontaalse kõrvakanali stenoos, OM, horisontaalse

kõrvakanali neoplaasia või kui lateraalne kõrvaresektsioon ei pakkunud soovitud tulemusi (Hnilica, 2011; Rhodes ja Werner, 2011; Fossum, 2012; Miller *et al.*, 2012). Protseduuriga võivad kaasneda tõsised komplikatsioonid, mistõttu peab kirurg olema kogenud ning kursis kõrva anatoomiaga. Omanike suurimaks mureks on kõrva kosmeetiline välimus peale operatsiooni ning osaline või täielik kuulmiskadu. Kõrva parema välimuse säilitamiseks on loodud uuem tehnika, mis säilitab kõrvakõhre püstise asendi. Kroonilise OE-ga kaasneb tihti ka OM. TECA protseduuril eemaldatakse eksudatiivse materjali drenaažitee, mistõttu on kaasneva OM korral alati vajalik läbi viia ka bulla osteotoomia (BO) (Fossum, 2012).

1.5.6.5. Bulla osteotoomia (BO)

Lateraalne bulla osteotoomia (LBO) paljastab trummiõõne nii, et saame eemaldada sekretoorse epiteeli ja eksudaadi. LBO võimaldab vähem ligipääsu trummiõõnele kui ventraalne bulla osteotoomia (VBO). Protseduur ei vaja looma repositsioneerimist. LBO on eelistatud meetod TECABO korral (Fossum, 2012).

Ventraalne bulla osteotoomia võimaldab suuremat ligipääsu trummiõõnele ning seda saab läbi viia iseseisvana või koos lateraalse kõrvaresektsiooniga. Seda tehnikat eelistatakse, kui nasofarüngeaalse polüübiga kassil kahtlustatakse keskkõrva neoplaasiat. Tehnika võimaldab paremat bulla drenaaži kui LBO ja võimaldab mõlema bulla avamist ilma looma repositsioneerimiseta (Fossum, 2012).

1.5.6.6. Postoperatiivsed aspektid ja komplikatsioonid

Kõrvakirurgia, eriti TECA, vertikaalne ja lateraalne kanali resektsioon, on valulikud, mistõttu postoperatiivne analgeesia on äärmiselt olulisel kohal. Rahustid on näidustatud, kui loom on düsfoorias või ärevil. Soovitatud on panna haavale side ja kaela krae. Tugeva paistetuse korral on esimesed 24-36 tundi peale kirurgiat võimalik panna ka jahe kompress näo küljele. Antibiootiline ravi peaks põhinema kultuuritulemustel ja jätkuma 3-4 nädalat peale operatsiooni. Penrose dreeni tohib eemaldada 3-7 päeva peale operatsiooni, õmblused saab eemaldada 10-14 päeva peale protseduuri (Fossum, 2012).

Levinumad komplikatsioonid lateraalse või vertikaalse kõrvakanali eemaldamise järgselt on ebaadekvaatne drenaaž ja jätkuv OE. Põhjuseks võivad olla horisontaalse kõrvakanali liiga väike avaus või kaasnev keskkõrvahaigus, mida ei ravita. Vertikaalse kõrvakanali resektsiooni

korral võib harva ette tulla näonärvi halvatust (Fossum, 2012). VBO korral on eluohtlikuks komplikatsiooniks täielik ülemiste hingamisteede obstruktsioon. Lisaks võib esineda Horneri sündroom, näo halvatus, infektsioonid, OM ja vestibulaarsündroom (De Gennaro *et al.*, 2017; Vlasin *et al.*, 2021).

TECA komplikatsioonid on potentsiaalselt tõsisemad kui teiste kirurgiliste protseduuride korral – pindmine haavainfektsioon, näonärvi paralüüs, vestibulaarne düsfunktsioon, kurtus, krooniline fistulatsioon või abtsessiteke, kõrvalesta naha avaskulaarne nekroos. Näonärvi paralüüs, mis tavaliselt laheneb paari nädalaga peale kirurgiat, on põhjustatud närvi venitamise või retraktsiooni poolt. Permanentne kahjustus võib esineda kui närv lõigatakse läbi või venitatakse liigselt. Näonärvi paralüüs ilmneb 56% kassidel peale TECA protseduuri. Komplikatsioon oli permanentne ¼ juhtudest. Näonärvi kahjustus võib põhjustada pilgutamisvaste kao ja parasümpaatilise innervatsiooni kao pisaranäärmetes. Silma tuleks niisutada kunstpisaratega või oftalmoloogilise lubrikandiga, et ennetada sarvkesta haavandit. Kui normaalne silmalau funktsioon ei taastu 4-6 nädala jooksul või kui krooniline kuivamine põhjustab haavandi, on enukleatsioon näidustatud, kuid see on harva vajalik. Kesk- ja sisekõrva haiguse tunnused võivad persisteerida peale kirurgiat. Tunnuste akuutse halvenemise korral tuleks kahtlustada trummiõõne abtsessi. Pindmised haavainfektsioonid on levinud ning nende põhjuseks võib olla infektsioosse koe kirurgiline manipulatsioon, ebaadekvaatne surnud ruumi sulgemine, puudulik drenaaž ja antibiootikumiresistentsus. Kassidel võib trummiõõne kirurgiline küretaaž põhjustada põgusat Horneri sündroomi, mis tavaliselt laheneb 2-3 nädala jooksul (Fossum, 2012).

1.6. Prognoos

Prognoos on varieeruv ja sõltub primaarsete, eelsoodustavate ja põlistavate faktorite identifitseerimisest ja kontrollist. Tõsise kroonilise otiidi korral võib esineda intrakraniaalset abtsessi, intrakraniaalset emfüseemi või meningoentsefalomüeliiti – sellisel juhul on prognoos ettevaatlik (Brame ja Cain, 2021).

2. TÖÖ EESMÄRK

Käesoleva uuringu eesmärgid olid:

- Kaardistada Eesti Maaülikooli väikeloomakliinikut külastanud kasside kõrvahaiguste levimus perioodil 1.10.2018 – 1.10.2021,
- Identifitseerida nende loomade välis- ja keskkõrvapõletikku põhjustavad tegurid,
- Anda ülevaade nende patsientide ravimeetoditest,
- Võrrelda kogutud andmeid erialases kirjanduses esitatud informatsiooniga.

3. MATERJAL JA METOODIKA

3.1. Valim

Käesoleva retrospektiivse kirjeldava ülevaateuuringu valimi moodustasid kassid, kes pöördusid kõrvaprobleemidega Eesti Maaülikooli väikeloomakliinikusse perioodil 01.10.2018 – 01.10.2021. Andmed pärinesid loomakliiniku elektroonilisest andmebaasist ©Provet Cloud (Nordhealth, Soome). Haigusjuhtumite leidmiseks kasutati andmebaasi laiendatud otsingut, kus sektsioonis „liik“ oli „kass“ ning sektsioonis „diagnoos“ konkreetsed haigustekitajad ja -seisundid, millega võivad kaasneda kõrvaprobleemid (vaata tabel 1, peatükk 4). Diagnoosid kategoriseeriti järgnevalt:

- Väliskõrvapõletik: otiit, *otitis externa*, krooniline *otitis externa*, fungaalne kõrvainfektsioon, ainult kõrvalesta mõjutav *otitis externa*;
- Otodektoos: parasiidinakkus – *Otodectes cynotis* (kuulmelest); parasiitide nakkus – *Otodectes cynotis*;
- Keskkõrvapõletik: *otitis media*, krooniline *otitis media*, krooniline kõrvahaigus keskkõrvas;
- Obstruktiivne kõrvahaigus: kuulmekäigu polüüp, keskkõrva polüüp, nasofarüngeaalne polüüp, kõrva neoplaasia (täpsustamata), kõrva mahuline muutus (täpsustamata), kõrvahaigus (tseruminaalnäärmete tsüstomatoos).

Uuringust jäid välja patsiendid, kellel kõrvadega seotud kliinikat anamneesis ei olnud kirjeldatud või vastavat diagnoosi/haigustekitajat/-seisundit ei olnud märgitud.

3.2. Andmetöötlus

Üldandmetena märgiti looma vanus esimesel visiidil (aastates ja kuudes), tõug, sugu ning kas loom oli kastreeritud/steriliseeritud. Andmete puudumisel kasutati märget „T“ ehk „teadmata“.

Kliiniliste tunnustena registreeriti kõrvade sügamine, pea raputamine, nõre esinemine kõrvades, valu/ebamugavus kõrvade katsumisel või otoskopeerimisel, erüteemi/veritsuse esinemine, turse, koorikute/ekskoriatsioonide esinemine, neuroloogilised nähud, vaadeldava uudismoodustise või massmuutuse esinemine ning alopeetsia/hüpotrihhoos kõrvapiirkonnas. Lisaks registreeriti keskkõrva, kuulmekäigu ning trummikile muutused, mis olid tuvastatud vastavalt röntgenoloogilisel, kompuutertomograafilisel, magnetresonantstomograafilisel, videootoskoopilisel või käsiotoskoopilisel analüüsil. Üles märgiti ka bakterite, pärmseente ning

leukotsüütide esinemine kõrvanõre tsütoloogilises analüüsis. Registreeriti ka bakterioloogiliste ja histopatoloogiliste uuringute tulemused, kui need olid läbi viidud.

Raviskeemis analüüsiti nii medikamentoosseid kui ka kirurgilisi meetodeid. Märgiti nii preparaadid kui ka toimeained.

3.3. Statistiline analüüs

Kogutud andmed registreeriti, säilitati ja analüüsiti programmis Microsoft® Excel® (Microsoft Corporation, 2018). Andmete hindamiseks kasutati 1-0 süsteemi, kus „1“ märkis tunnuse esinemist ning „0“ tunnuse puudumist või mittemainimist haigusloos. Andmed esitati kirjeldava statistikana kasutades mediaani, sagedust ja protsenti. Gruppidevaheliste seoste ning usalduspiiride arvutamisel kasutati OpenEpi (*Open Source Epidemiologic Statistics for Public Health*, Dean *et al*., 2013) ning AAT Bioquest logistilise regressiooni kalkulaatorit (*Quest Graph™ Logistic Regression (Logit) Calculator*, AAT Bioquest, Inc., 2022).

3.4. Eetilised kaalutlused

Uuringus kasutati andmeid anonüümsel kujul. Loomad identifitseeriti määratud numbrite järgi. Uuringus ei kasutatud loomaomanike andmeid, patsiendi nime, sünniaastat ega ©Provet Cloud ID-koodi.

Loomaomanikud olid andnud loa looma terviseandmete kasutamiseks teadus- ja uurimistöö eesmärgil allkirjastades Eesti Maaülikooli väikeloomakliiniku nõusoleku ja hinnakalkulatsiooni blanketi (vaata lisa 1 punkt 2.4.).

Autor kinnitab huvide konflikti puudumist.

4. TULEMUSED

Ajaperioodil 01.10.2018 – 01.10.2021 käis Eesti Maaülikooli väikeloomakliinikus visiidil kokku 10910 patsienti, nendest 4321 ehk 39,6% olid kassid.

Uuringu huviorbiidis olevad diagnoosid määrati 290 korral (vaata tabel 1), nendest kõrvadega seotud kliinika leidus 113 korral (ehk 39,0% juhtudest). Uuringuperioodi jooksul ei diagnoositud kolesteatoomi, kolesterooligranuloomi, võõrkeha kõrvas, sporotrihhoosi, notoedroosi.

Tabel 1. Kõrvaprobleeme tekitavate haiguste esinemine EMÜ väikeloomakliinikus perioodil 01.10.2018 – 01.10.2021

Diagnoos	Patsiente uurimisperioodil	Kõrvakliinikaga patsiente uurimisperioodil
Väliskõrvapõletik	48	41
Obstruktiivne kõrvahaigus	47	27
Otodektoos	49	19
Dermatofütoos	27	7
Naha hüpersensitiivne (allergiline) häire – atoopiline dermatiit	27	5
Keskkõrvapõletik	8	5
Naha hüpersensitiivne (allergiline) häire (täpsustamata)	75	4
Primaarne sekretoorne keskkõrvapõletik (PSOM) kassil	2	2
Pemphigus foliaceus	5	1
Kõrva hematoom	1	1
Demodikoos	1	1

Andmete analüüsil arvestati lõplikke diagnoose ning diferentsiaaldiagnoose, kus konkreetsed muutused olid olemas (näiteks otodektoos oli määratud diferentsiaaldiagnoosiks, kuid natiivpreparaadis olid parasiidid visualiseeritavad). Uuringukriteeriumitele vastavaid patsiente oli 4321 loomast 102. Antud andmed näitavad, et kõrvahaiguse levimus Eesti Maaülikooli väikeloomakliinikus visiidil käinud kasside seas oli 2,4%.

4.1. Valimi kirjeldus

Valimi moodustanud loomadest 49 ehk 48,0 % olid emased ning 53 ehk 52,0% isased. Patsiendi keskmine vanus esmavisiidil oli 5 aastat ja 9 kuud. Kõige noorem patsient oli 2-kuune ja kõige

eakama kassi vanuseks oli 17 aastat ja 3 kuud. Lisaks kodukassile ehk tõuta kassile (91 looma), olid esindatud järgnevad kassitõud: exotic (1 kass), orientaal (1 kass), doni sfinks (2 kassi), maine coon (2 kassi), scottish fold (3 kassi) ning peterbald (1 kass). Ühe looma tõug oli teadmata. Üheksal loomal (8,8%) oli diagnoositud kasside immuunpuudulikkuse viirus (FIV).

4.2. Kliinilised tunnused

Kliiniliste leidude ja kõrvanõre tsütoloogiliste analüüside tulemused on demonstreeritud joonistel 1 ja 2.

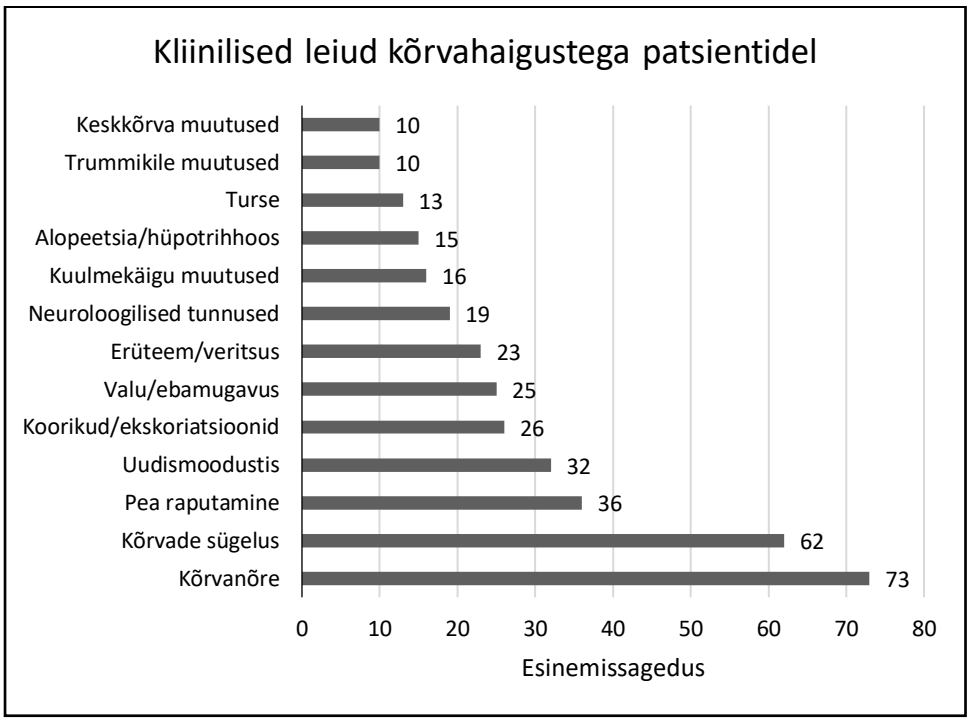

Joonis 1. Kliinilised leiud kõrvahaigustega patsientidel.

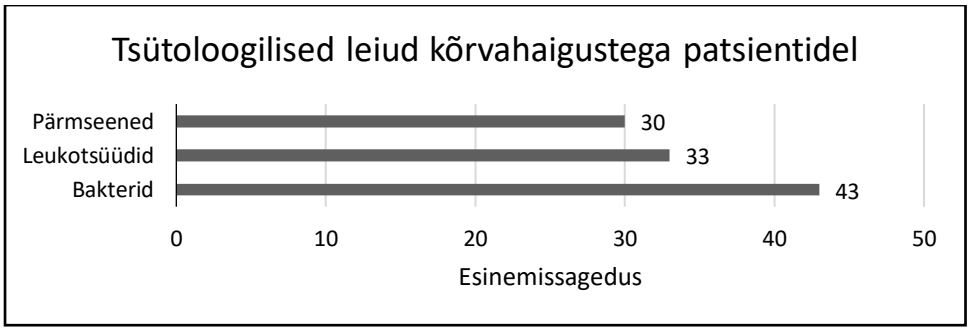

Joonis 2. Tsütoloogilised leiud kõrvahaigustega patsientidel.

Selgus, et enamlevinumad kliinilised tunnused olid kõrvanõre esinemine (71,6%), kõrvade sügelus (60,8%), pea raputamine (35,3%) ja koorikute/ekskoriatsioonide esinemine (25,5%).

Valu/ebamugavus esines 24,5%; erüteem/veritsus 22,5%; alopeetsia/hüpotrihhoos 14,7% ning turse 12,7% kassidel. Uudismoodustised leiti 31,4% kasside kõrvadest; neuroloogilised tunnused esinesid 18,6% loomadel. Kroonilised kuulmekäigu, trummikile ja keskkõrva muutused tuvastati vastavalt 15,7%; 9,8% ning 9,8% patsientidel. Bakterid esinesid 42,2%; leukotsüüdid 32,4% ning pärmseened 29,4% kasside kõrvanõre tsütoloogilises analüüsis.

4.3. Väliskõrvapõletik

Uurimisperioodi jooksul diagnoositi väliskõrvapõletik 41 loomal, nendest 17 olid emased ja 24 isased. Statistilist olulisust soo ja väliskõrvapõletiku esinemise vahel ei esinenud (p=0,143). Keskmine vanus esmavisiidil oli 6 aastat ja 6 kuud, kusjuures noorima patsiendi vanus oli 4 kuud ning vanima kassi vanus oli 14 aastat ja 8 kuud. Kahe looma vanus ei olnud teada. Analüüsist selgus, et kassi vanuse suurenedes ühe aasta võrra suurenes väliskõrvapõletikku haigestumise šanss 1,09 korda, kuid seos ei osutunud statistiliselt oluliseks (OR=1,09; 95% UI=1,00-1,20; p=0,055).

Otiit üksikdiagnoosina esines 27 loomal. Seitsmel loomal esines ka massmuutus, kahel loomal allergiline haigus. Ühel kassil esines otiit samaaegselt otodektoosiga. Kahel patsiendil oli samaaegselt tabandunud nii välis- kui ka keskkõrv, nendest ühel oli ka allergilise haiguse diagnoos. Ühel loomal esines otiidile sekundaarselt kõrva hematoom. Ühel kassil oli teiseks diagnoosiks krooniline kõrvahaigus, mis kliiniliselt vastas keskkõrvapõletikule.

12 kassil 41-st, kes said diagnoosiks väliskõrvapõletik, oli võimalik käia õues, kuid see ei omanud statistilist olulisust mistahes väliskõrvapõletiku tekkes (p= 0,369). Tsütoloogiliste leidude ja kliiniliste tunnuste esinemissagedus on toodud joonistel 3 ja 4.

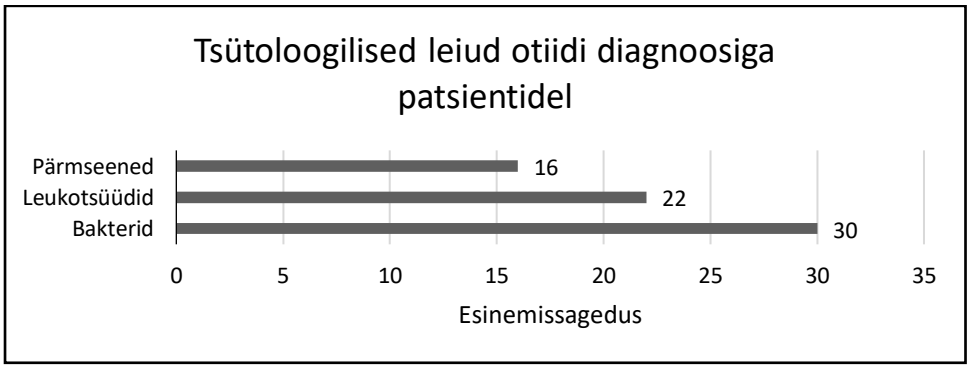

Joonis 3. Tsütoloogilised leiud otiidi diagnoosiga patsientidel.

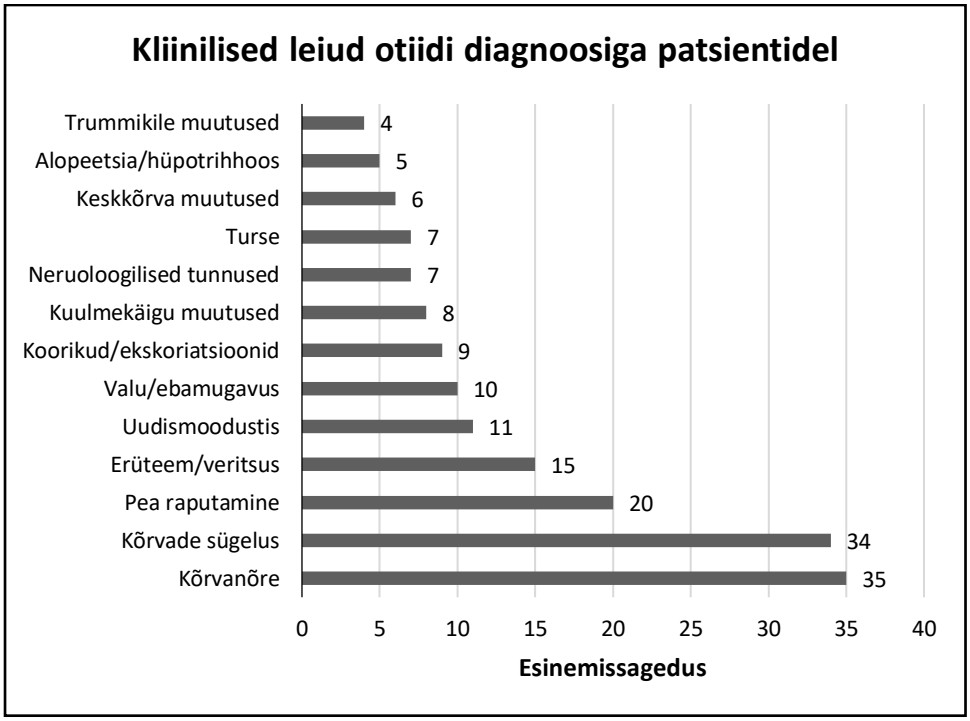

Joonis 4. Kliinilised leiud otiidi diagnoosiga patsientidel.

Kõrvanõre esinemine, kõrvade sügelus ja pea raputamine olid sagedasemad kliinilised tunnused, esinedes vastavalt 85,4%; 82,9% ja 48,8% patsientidel. 36,6% loomadel esinesid erüteem/veritsus; 26,8% uudismoodustis; 24,4% valu või ebamugavustunne ning 22,0% koorikud/ekskoriatsioonid. Turse tuvastati 17,1% loomadel, alopeetsia/hüpotrihhoos 12,2% kassidel. Kõrvanõre tsütoloogilises analüüsis esinesid bakterid 73,2%; leukotsüüdid 53,7% ning pärmseen 39,0% patsientidel. Kuulmekäigu, keskkõrva ja trummikile muutused tuvastati vastavalt 19,5%; 14,6% ja 9,8% kassidel. 17,1% loomadel esinesid neuroloogilised nähud.

Ühekordsest ravikuurist piisas 19 loomale, 11 patsienti vajasid ravikuuri pikendamist. Raviskeemi kuulusid puhastamine kõrvapuhastuslahusega või füsioloogilise lahusega (NaCl 0,9%); lokaalsed ravipreparaadid või kombinatsioonravimid; parasiiditõrje (Stronghold (selamektiin), Bravecto (fluralaneer), Vectra Felis (püriproksüfeen, dinotefuraan), Advocate (moksidektiin, imidaklopriid), Broadline (eprinomektiin, fiproniil, metopreen, prasikvanteel)) või kombinatsioon eelnimetatutest. Kasutatud kombinatsioonravimid, lokaalsed ravimid, kõrvapuhastuslahused ning nende toimeained on toodud tabelis 2.

Tabel 2. Otiidi ravis kasutatud kombinatsioonravimid, lokaalsed ravimid, kõrvapuhastuslahused ja nende toimeained

Ravimi nimetus	Toimeaine(d)
Mitex	Prednisoloon + mikonasool + polümüksiin B
Maxidex	Deksametasoon
Surolan	Prednisoloon + mikonasool + polümüksiin B
Aurizon	Deksametasoon + marbofloksatsiin + klotrimasool
EasOtic	Hüdrokortisoon + mikonasool + gentamütsiin
Tobrex (silmatilgad)	Tobramütsiin
Canaural	Prednisoloon + dietanoolamiinfusidaat + framütsetiin + nüstatiin
Kombinatsioon 1	CerumAural + deksametasoon
Kombinatsioon 2	EpiOtic + deksametasoon
Kombinatsioon 3	TrizAural + deksametasoon
Kombinatsioon 4	TrizAural + deksametasoon + enrofloksatsiin
Epiotic	Salitsüülhape
CerumAural	Skvaleen, isopropüülmüristaat, mineraalõli
TrizAural	Vesi, trometamiin USP, dinaatrium EDTA, Trizma® hüdrokloriid
MalAcetic	Äädikhape, boorhape, glütserool, polüsorbaat, trietanoolamiin, õuna lõhnaine
Otodine	Propüleenglükool, kloorheksidiin diglükonaat, tris-EDTA

Süsteemset antibiootikumikuuri vajasid kolm looma. Kahe looma raviskeemis oli amoksitsilliin klavulaanhappega (Clavaseptin) ning ühel loomal klindamütsiin (Zodon). Viimase patsiendi antibiootikumi valik põhines antibiogrammil.

Valu- ja põletikuvastast ravi vajas üks kass, mistõttu tema raviskeemis oli suukaudne meloksikaam. Prednisoloon oli viie looma raviskeemis. Ühe kassi raviskeemis kasutati terbinafiini.

Lisaks väliskõrvapõletiku ravile tegeleti ka allolevate põhjuste raviga (allergiaravi, kirurgiline ravi neoplaasiate korral, vaata peatükid 4.9. ja 4.10.).

4.4. Keskkõrvapõletik

Keskkõrvapõletik diagnoositi uurimisperioodi ajal viiel kassil. Kahel loomal (ehk 40 %-l) oli lõplikuks diagnoosiks PSOM (primaarne sekretoorne *otitis media*). Kolm patsienti olid isased ja kaks emased (statistiliselt olulist seost soo ja keskkõrvpõletiku esinemise vahel ei esinenud (p=0,372)). Keskmine vanus esmavisiidil oli 6 aastat ja 6 kuud, kusjuures noorima patsiendi vanuseks oli 2 aastat ja 1 kuu, vanimal 8 aastat ja 5 kuud. Patsiendi vanuse suurenedes ühe aasta

võrra vähenes keskkõrvapõletikku haigestumise šanss 0,98 korda, kuid seos ei osutunud statistiliselt oluliseks (OR=0,98; 95% UI=0,80-1,20; p=0,83). Joonis 5 näitab kliiniliste ning joonis 6 tsütoloogiliste leidude esinemissagedust keskkõrvapõletikuga patsientidel.

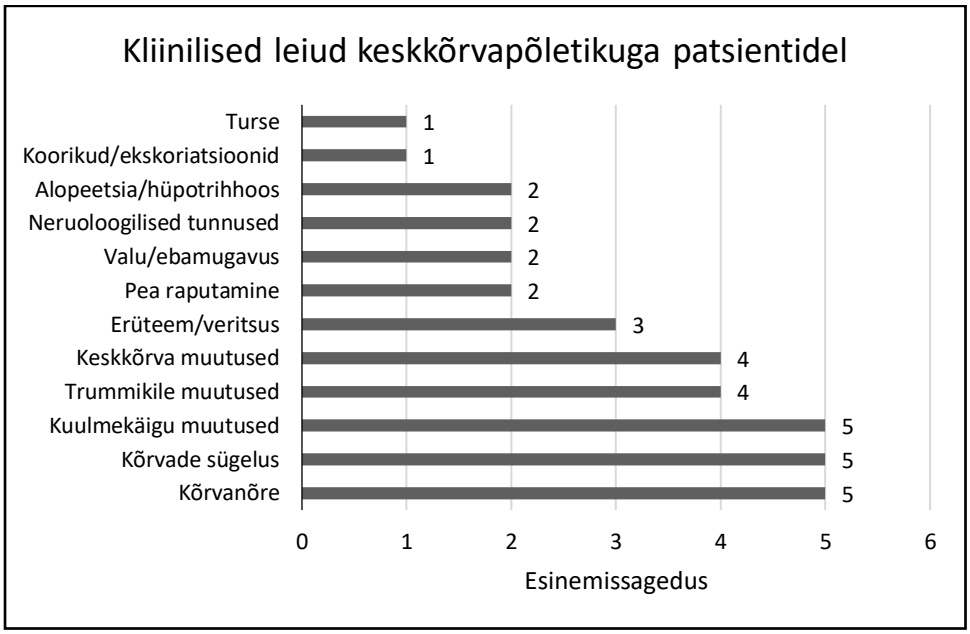

Joonis 5. Kliinilised leiud keskkõrvapõletikuga patsientidel.

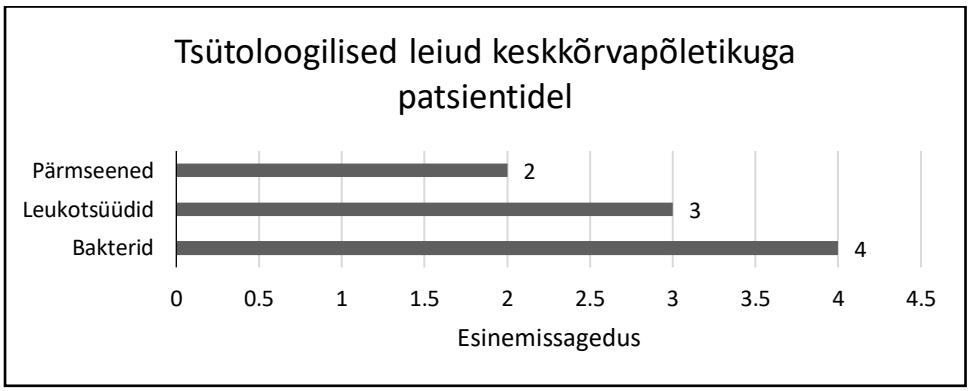

Joonis 6. Tsütoloogilised leiud keskkõrvapõletikuga patsientidel.

Kliiniliste tunnustena oli enamlevinud kõrvade sügelus ja nõrevool, mis esinesid viiel loomal ehk 100% patsientidel. Erüteem või veritsus esines 60% kassidel; pea raputamine, valu/ebamugavus, neuroloogilised tunnused ja alopeetsia/hüpotrihhoos kõik 40% loomadel. Ühel loomal esinesid koorikud/ekskoriatsioonid, ühel turse (mõlemad vastavalt 20% patsientidel). Kõikidel kassidel esinesid kuulmekäigu muutused, 80% loomadel trummikile ja keskkõrva muutused. Kõrvanõre tsütoloogilises analüüsis leidusid bakterid 80%, leukotsüüdid 60% ning pärmseened 40% patsientidel.

Ühel keskkõrvapõletikuga kassil viidi läbi TECABO. Medikamentoosse ravina kasutati kahel loomal Maxidex (deksametasoon) tilkasid ning nendest ühel lisaks ka kombinatsiooniravimit nr 1 (vaata tabel 2). PSOM raviks kasutati ühel loomal marbofloksatsiini, teisel loomal prednisolooni ja kombinatsiooniravimit nr 4 (vaata tabel 2). Viimasel patsiendil oli lisadiagnoosiks atoopiline dermatiit, mille raviprotokollis olid ASIT (allergeen-spetsiifiline immunoteraapia), Apoquel (oklatsitiniib), regulaarne välisparasiiditõrje ning vajadusel lühiajaline prednisoloonikuur.

4.5. Patogeenid

Üheksal patsiendil oli haigusloos märgitud bakterioloogilise uurimise tulemus – neljal loomal väliskuulmekäigust, kõigil viiel keskkõrvapõletikuga kassil võeti bakterioloogiline proov keskkõrvast. Välisest kõrvakanalist isoleerusid *Staphylococcus felis,* koagulaaspositiivne *Staphylococcus, Pasteurella, Staphylococcus aureus,* koagulaasnegatiivne *Staphylococcus,* hemolüütiline *E.coli, Pasteurella multocida ja Streptococcus canis.* Keskkõrvast leitud patogeenide hulka kuulusid *Streptococcus equi subsp zooepidemicus, Staphylococcus felis, Staphylococcus aureus,* koagulaasnegatiivne *Staphylococcus, Pseudomonas aeruginosa***,** *Pasteurella multocida ja Proteus penneri*.

4.6. Otodektoos

Uurimisperioodi jooksul sai otodektoosi diagnoosi 19 looma ehk parasiithaiguse levimus oli 18,6%. Lisaks selgus haiguslugude analüüsimisel, et veel kolmel patsiendil esines *O.cynotis*, kellel diagnoosina ei olnud seda märgitud. Arvestades levimusearvutuses ka neid patsiente, saame otodektoosi levimuseks 20,6%. Ametliku diagnoosi puudumise tõttu nende kasside informatsiooni andmete analüüsi ei kaasatud.

Keskmine vanus esmavisiidil oli üks aasta, kusjuures vanus varieerus kaks kuud kuni 12 aastat ja 6 kuud. Üheksa looma vanus oli alla poole aasta. Andmeanalüüs näitas, et patsiendi vanuse suurenedes ühe aasta võrra väheneb otodektoosi haigestumise šanss 0,79 korda, seejuures on see seos ka statistiliselt oluline (OR=0,79; 95% UI=0,68-0,93; p=0,003).

Otodektoosiga kassidest 12 olid isased ja seitse emased. Seos otodektoosi diagnoosi ja soo vahel ei osutunud statistiliselt oluliseks (p=0,147). Üheksal kassil oli tubane eluviis, 10 looma said

ka väljas jalutada või olid viimase paari kuu jooksul looduses käinud. Statistiliselt oluline seos tuvastati otodektoosi ja õue pääsemise vahel (p=0,005).

Sekundaarne bakteriaalne kõrvainfektsioon esines neljal loomal (21,1%) ning pärmseeneinfektsioon kuuel loomal (31,6%). Samaaegselt otodektoosi ja infektsioosse otiidi diagnoos oli määratud ühel kassil (5,3%). Leukotsüüdid tuvastati tsütoloogilises analüüsis neljal loomal (21,1%).

Üle pooltel loomadel esines kõrvade sügelus ja paljudel kassidel tuvastati nõre kõrvades – vastavalt 68,4% ja 84,2%. Valu või ebamugavus tuvastati 52,6% kassidel, raputamist täheldati 36,8% loomadel. Kuuel loomal esinesid kõrvade piirkonnas koorikud või ekskoriatsioonid (31,6%), kolmel loomal erüteem (15,8%) ja kahel kassil turse kuulmekanalis või kõrvade piirkonnas (10,5%). Ühel loomal esines karvakadu (5,3%).

Otodektoosile sageli iseloomulikku pruuni nõret kirjeldati üheksal loomal üheksateistkümnest (ehk 47,4 protsendil). Mädane nõre esines ühel loomal ning valget puru/täppe nähti kahel kassil. Kahel loomal oli kõrvanõre kollakas-vaigune, ühel loomal must ja kuivanud. Ülejäänud loomade kliinilises läbivaatuses oli mainitud kõrvanõre esinemist („kõrvad mustad“). Otodektoosi ravis kasutatud preparaadid on toodud tabelis nr 3.

Tabel 3. Otodektoosi ravis kasutatud preparaadid

Preparaadi nimetus	Toimeaine(d)	Patsientide arv	Patsientide protsent
Stronghold	Selamektiin	14	73,7%
Stronghold Plus	Selamektiin Sarolaneer	2	10,5%
Advocate	Moksidektiin Imidaklopriid	3	15,8%

Lisaks täpilahusele kasutati kahel patsiendil lokaalseid kõrvaravimeid Canaurali (prednisoloon, dietanoolamiinfusidaat, framütsetiin, nüstatiin) ja Mitexit (prednisoloon, mikonasool, polümüksiin B) ning valuvaigistit Meloxidyl (meloksikaam). Kuue kassi raviskeemis oli kõrvaloputus vastavalt vajadusele (mitte rohkem kui 2-3 korda nädalas).

Kaks patsienti vajasid kordusravi. Esimesel kassil esines kõrvades kolme nädala pärast kordusvisiidil paks pruunikas nõre, kõrvade sügelus ning natiivpreparaadis surnud parasiidid. Seetõttu manustati talle teistkordselt Stronghold (selamektiin) preparaat. Teisel patsiendil oli

viie nädala pärast kordusvisiidil probleemiks kõrvasügelus ning natiivpreparaadis liikusid elusad *O.cynotis* parasiidid. Antud patsiendil kasutati esimese ravina Advocate (moksidektiin, imidaklopriid) preparaati, teisel visiidil määrati raviks Stronghold (selamektiin).

Raviefektiivsus ühekordsel täpilahuse manustamisel oli Stronghold Plus (selamektiin, sarolaneer) korral 100%; Stronghold (selamektiin) korral 92,9% ning Advocate (moksidektiin, imidaklopriid) puhul 66,7%.

4.7. Demodikoos

Demodikoos diagnoositi ühel loomal (1,0% patsientidest), kes oli isane kodukass vanusega seitse aastat ja neli kuud esmavisiidil. Kliiniliste leidudena esinesid kõrvade sügelus, ekskoriatsioonid, erüteem ning kõrvanõre (pehme kõrvavaik). *Demodex cati* diagnoositi natiivpreparaadis. Raviks määrati Bravecto Plus preparaat (fluralaneer, moksidektiin) kaks korda kahenädalase vahega. Kordusvisiidil kaks nädalat hiljem oli demodikoos lahenenud.

4.8. Dermatofütoos

Dermatofütoosi diagnoosi said uurimisperioodil 27 kassi, kellest seitsmel loomal olid kaasatud ka kõrvalest(ad) ja/või välimine kuulmekäik (25,9%). Viis looma olid emased, kaks isased, kuid statistilist olulisust soo ja dermatofütoosi esinemise vahel ei tuvastatud (p=0,116). Keskmine vanus esmavisiidil oli neli kuud (varieerus 2 kuud kuni 8 aastat ja 1 kuu). Selgus statistiliselt oluline seos, kus patsiendi vanuse suurenedes ühe aasta võrra väheneb dermatofütoosi haigestumise šanss 0,75 korda (OR=0,75; 95% UI=0,56-1,00; p=0,050).

Kliinilistest tunnustes levinumad olid koorikute/ekskoriatsioonide esinemine (4 loomal ehk 57,1%) ning alopeetsia/hüpotrihhoos (samuti 57,1% loomadel). Nõrevool kõrvadest tuvastati ühel kassil (14,3%).

Raviskeemi kuulusid süsteemse pulssravina itrakonasool ning lokaalse ravina Imaverol (enilkonasool). Ravi pikkus varieerus 4-10 nädalat.

4.9. Obstruktiivne kõrvahaigus

Uuringuperioodi jooksul tuvastati 27 patsienti, kellel esines obstruktiivne kõrvahaigus. Nendest 4 olid keskkõrva polüübid, 4 kuulmekäigu polüübid, 2 kõrva neoplaasiad (kuulmekäigus), 5 kõrvavaigunäärmete tsüstomatoosid ning muud kõrva mahulised muutused (täpsustamata). Kahel kassil oli diferentsiaaldiagnoosina märgitud nii keskkõrva polüüp kui ka kõrva neoplaasia. Viiel loomal osutus esialgne keskkõrva polüübi diagnoos valeks: kahel loomal tuvastati operatsiooniaegselt kuulmekäigu, ühel loomal nasofarüngeaalne polüüp; ühel loomal osutus uudismoodustis histopatoloogilises analüüsis rasunäärme hüperplaasiaks ning ühel loomal muudeti diagnoos neoplaasia agressiivse leviku tõttu kõrva neoplaasiaks. Viiel patsiendil teostati lisauuringud ja -protseduurid (histopatoloogiline analüüs, piltdiagnostika, kirurgiline menetlus), mistõttu algsed diagnoosid täpsustusid (tseruminoosne adenoom, krooniline keskkõrvapõletik, täpsustamata neoplaasia kõrvas).

Kassidest 14 olid emased ja 13 olid isased. Statistilist olulisust massmuutuse esinemise ja kassi soo vahel ei leitud (p=0,326). Keskmine vanus esmavisiidil oli 9 aastat ja 2 kuud, kusjuures noorim patsient oli 8 kuud ning vanim 17 aastat ja 3 kuud vana. Patsiendi vanuse suurenedes ühe aasta võrra suureneb uudismoodustise esinemise šanss 1,18 korda, seejuures on seos ka statistiliselt oluline (OR=1,18; 95% UI=1,06-1,31; p=0,002).

Kliiniliste tunnuste ja tsütoloogiliste leidude esinemissagedus on toodud joonistel 7 ja 8.

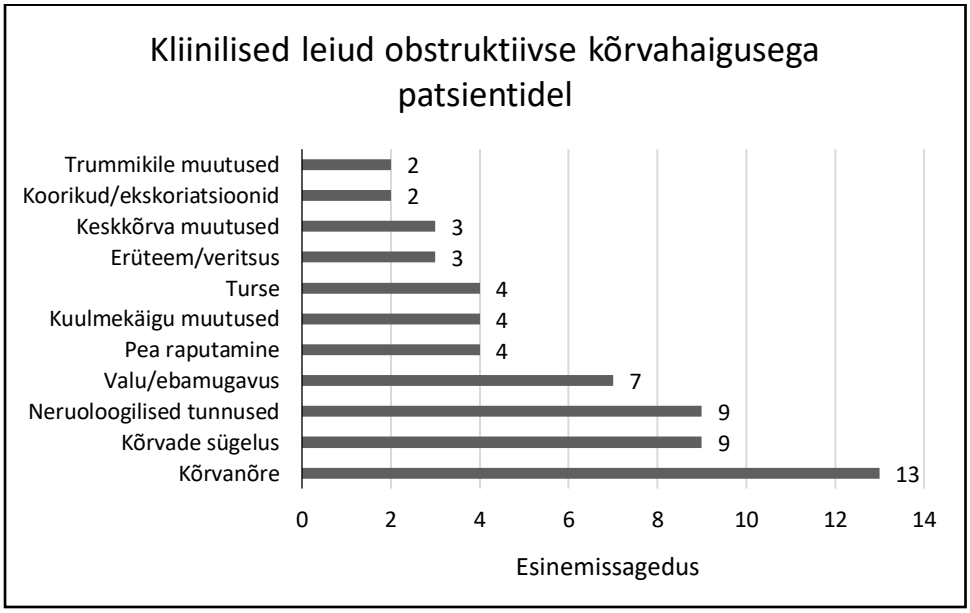

Joonis 7. Kliinilised leiud obstruktiivse kõrvahaigusega patsientidel.

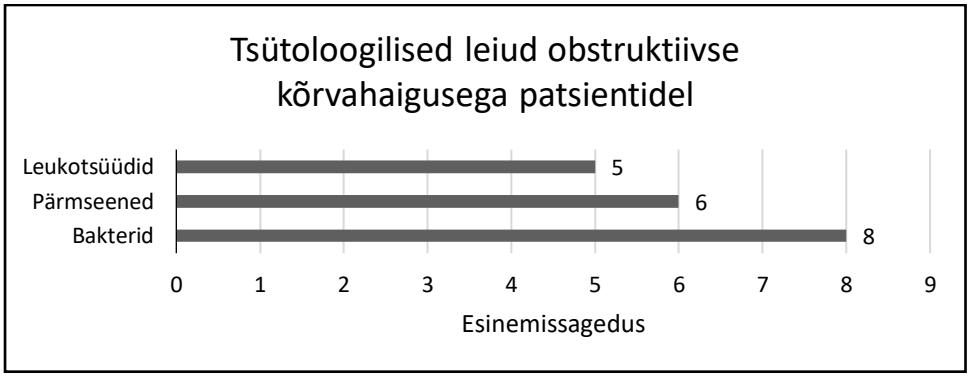

Joonis 8. Tsütoloogilised leiud obstruktiivse kõrvahaigusega patsientidel.

Kliinilistest tunnustest olid levinumad nõrevool (48,1%), kõrvade sügelus ja neuroloogilised tunnused (mõlemad vastavalt 33,3%) ning valu või ebamugavustunne (25,9%). Pea raputamine ja turse tuvastati mõlemad vastavalt 14,8% loomadel. Vähem olid levinud erüteemsed alad/veritsus (11,1%) ja koorikud/ekskoriatsioonid (7,4%). Kõrvanõre tsütoloogilises analüüsis tuvastati bakterid 29,6%, pärmseened 22,2% ning leukotsüüdid 18,5% loomadel. Otoskoopilisel, videootoskoopilisel, KT või MRT uuringul tuvastati 14,8% loomadel kuulmekäigu; 11,1% keskkõrva ning 7,4% kassidel trummikile muutused.

Mahulist muutust kõrvas kirjeldati konkreetsemalt kahel korral: ühel loomal esines tugev vaigukork, teisel loomal pigmenteerunud uudismoodustised kõrva sise- ja välispinnal, mis histopatoloogilises analüüsis osutusid basaalrakulisteks kasvajateks.

13 massmuutusega loomal viidi läbi kirurgiline ravi - kuulmekanali eemaldamine keskkõrva avamisega ehk TECABO. Medikamentoosset ravi kasutati kuuel loomal. Kolme kassi raviskeemis oli kombinatsiooniravim nr 4 (vaata tabel 2). Ühel loomal viidi läbi prednisolooni kuur ning lokaalselt kasutati Maxidex (deksametasoon) tilkasid. Mitex (prednisoloon, mikonasool, polümüksiin B) ja kõrvapuhastus Epiotic (salitsüülhape) lahusega olid ühe kõrvavaigu tsüstomatoosi diagnoosiga patsienti raviplaanis. MRT analüüsil tuvastatud agressiivse neoplaasiaga loomale, kellele soovitati eutanaasiat, määrati omaniku soovil palliatiivne ravi meloksikaamiga.

4.10. Allergiad

Üheksal patsiendil diagnoositi uurimisperioodi jooksul allergiline haigus, mis tabandas ka kõrvasid. Kassidest neli olid emased ja viis isased. Statistilist olulisust soo ja allergilise haiguse

esinemise vahel ei leitud (p=0,417). Keskmine vanus esmavisiidil oli 3 aastat. Andmed näitasid, et looma vanuse suurenedes ühe aasta võrra väheneb allergilise haiguse esinemise šanss 0,89 korda. Seos ei ole statistiliselt oluline (OR=0,89; 95% UI=0,74-1,06; p=0,18). Kliiniliste ja tsütoloogiliste leidude esinemissagedus on demonstreeritud joonistel 9 ja 10.

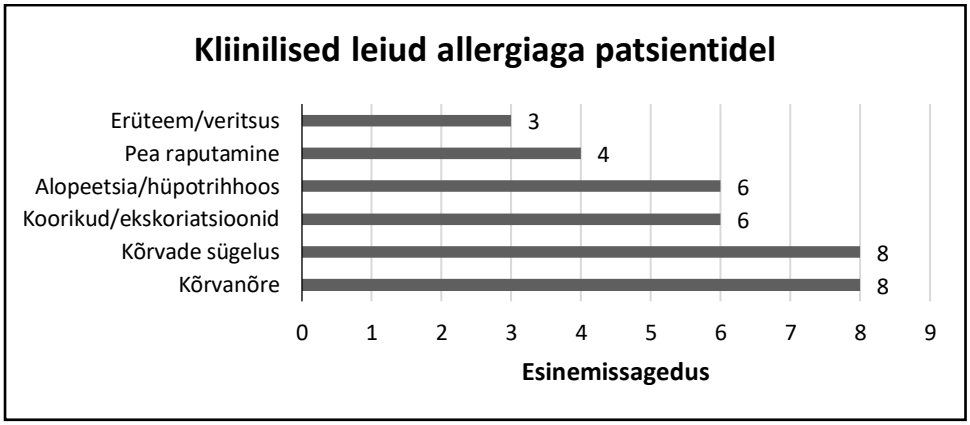

Joonis 9. Kliinilised leiud allergiaga patsientidel.



Joonis 10. Tsütoloogilised leiud allergiaga patsientidel.

Enamlevinud kliinilised tunnused oli kõrvade sügelus ja kõrvanõre, mis esinesid 88,9% kassidel. Nii koorikud/ekskoriatsioonid kui ka alopeetsia/hüpotrihhoos tuvastati 66,7% loomadel. Pea raputamist ning erüteemi/veritsust täheldati vastavalt 44,4% ja 33,3% loomadel. Kõrvanõre tsütoloogilises analüüsis tuvastati bakterid 33,3%; leukotsüüdid 33,3% ning pärmseen 22,2% kassidel.

Allergilise kõrvahaiguse ravis kasutati lokaalset ravi (Mitex (prednisoloon, mikonasool, polümüksiin B), Cortavance (hüdrokortisoonatseponaat), Maxidex (deksametasoon)), kõrvapuhastusvahendeid (Epiotic (salitsüülhape), CerumAural (skvaleen, isopropüülmüristaat, mineraalõli), füsioloogiline lahus) ja parasiiditõrjet (Vectra felis (püriproksüfeen, dinotefuraan), Stronghold (selamektiin)). Alloleva allergia kontrollimiseks olid kasutusel

hüdrolüüsitud dieettoit, Medrol (metüülprednisoloon), Prednicortone (prednisoloon), Cyclavance (tsüklosporiin), Zyrtec (tsetirisiin), Apoquel (oklatsitiniib) ning Artuvetrin ASIT ehk allergeen-spetsiifiline immunoteraapia (allergiavaktsiin). Kolm patsienti on tänaseni püsiravil, nendest kahe raviskeemis on ASIT ja Apoquel (oklatsitiniib), ühe raviskeemis tsüklosporiin ja Maxidex tilgad (deksametasoon).

4.11. Pemfigus

Uurimisperioodil diagnoositi ühel kassil pemfigus (*Pemphigus foliaceus*), kellel olid haigusprotsessi kaasatud ka kõrvad. Kliinilistest tunnustest esinesid patsiendil kõrvade sügelus, pea raputamine, kõrvanõre, koorikud ning alopeetsia. Kõrvanõre tsütoloogilises analüüsis leidusid nii bakterid, pärmseened kui ka leukotsüüdid. Pemfiguse lõplik diagnoos määrati histoloogilisel analüüsil ning alustati immuunsupressiivse raviga (prednisoloonigа).

5. ARUTELU

Kõrvapõletik on levinud dermatoloogiline probleem, mille mõjuorbiidis on 2-10% kogu maailma kassipopulatsioonist (Miller *et al.*, 2012; Bollez *et al.*, 2018). Euroopas on kasside kõrvapõletiku levimust uuritud Belgias (Bollez *et al.*, 2018) ning Itaalias (Perego *et al.*, 2014), kuid Eesti kohta sellised andmed puuduvad. Sellest tulenevalt oli käesoleva uuringu üheks peaeesmärgiks kaardistada Eesti Maaülikooli väikeloomakliinikut külastanud kasside kõrvaprobleemide levimus.

Uuringuperioodil Maaülikoolis vastuvõtul käinud kassidest 2,4%-l esines kõrvapõletik, mis kattub kirjanduses kajastatud levimusega (Bollez *et al.*, 2018).

Enamlevinumad kliinilised tunnused peegeldasid Brame ja Cain (2021) demonstreeritud infot, milleks olid kõrvade sügelus (60,8%), kõrvanõre esinemine (71,6%) ning pea raputamine (35,3%). Kliinilisel läbivaatusel tuvastati koorikuid ja ekskoriatsioone (25,5%), alopeetsiat/hüpotrihhoosi (14,7%) ning valu või ebamugavustunnet kõrvade palpeerimisel ja uurimisel (24,5%), mis on ka Miller *et al.* (2012) andmetel enamlevinud kliinilise läbivaatuse leiud. Akuutsetele juhtudele viitasid kõrvakanali erüteemsus ja turse, mida esines vastavalt 22,5% ning 12,7% uuringu valimis olnud kassidel.

5.1. Välis- ja keskkõrvapõletiku etioloogia ning kliinilised leiud

Kõrvapõletik on multifaktoriaalne haigus, mille tekkeprotsessis osalevad mitmed erinevad faktorid. Edukaks raviks on vajalik kõikide tegurite identifitseerimine ja ravi (Brame ja Cain, 2021). Seetõttu oli uuringu teiseks eesmärgiks identifitseerida EMÜ väikeloomakliinikut külastanud kasside välis- ja keskkõrvapõletikku põhjustavad tegurid.

Uurimisperioodi jooksul sai väliskõrvapõletiku diagnoosi 41 looma, kusjuures otiit üksikdiagnoosina esines 27 loomal. Võimalik on, et paljudel patsientidel on väliskõrvapõletiku primaarne põhjus jäänud andmebaasi märkimata või identifitseerimata, mis on aga väga oluline teadmine OE edukaks raviks ja kontrolliks (Miller *et al*., 2012). Sekundaarsed põhjused – bakterid ja pärmseened – tuvastati vastavalt 73,2% ning 39,0% patsientidel. Kõrvanõre tsütoloogilises analüüsis esinesid leukotsüüdid 53,7% kassidel.

Levinum primaarne OE tekitaja on *Otodectes cynotis*, mis moodustab kassidel 53-69% kliinilistest juhtudest (Brame ja Cain, 2021). Käesolevas uuringus hinnati välis- ja keskkõrvapõletikuga kasse koos, mistõttu parasiithaiguse levimus oli väiksem – 18,6% kõikidest kõrvakliinikaga patsientidest.

Otodektoos on rohkem levinud noorematel kassidel (Brame ja Cain, 2021) ning käesolevas uuringus oli otodektoosiga patsientide keskmine vanus esmavisiidil üks aasta (varieerudes kaks kuud kuni 12 aastat ja 6 kuud). Lisaks selgus statistiliselt oluline seos, kus patsiendi vanuse suurenedes ühe aasta võrra väheneb otodektoosi haigestumise võimalus 0,79 korda. Soolist eelsoodumust ei ole otodektoosi puhul kirjeldatud ning ka käesolevas uuringus ei osutunud seos otodektoosi diagnoosi ja kassi soo vahel statistiliselt oluliseks (p=0,147). Küll aga esines statistiliselt oluline seos parasiithaiguse ning õue pääsemise vahel (p=0,005). Sellest võib järeldada, et õue pääsemine on riskiteguriks otodektoosi haigestumisel.

Esineda võib sekundaarne bakteriaalne või pärmseene infektsioon (Miller *et al*., 2012; Brame ja Cain, 2021), mis käesolevas uuringus tuvastati vastavalt 21,1% ja 31,6% otodektoosi diagnoosiga loomadel. Leukotsüüdid tuvastati tsütoloogilises analüüsis 21,1% kassidel.

Otodektoosile sageli iseloomulikku pruuni nõret (Miller *et al.*, 2012) kirjeldati 9 loomal. Mädane nõre esines kahel patsiendil ning valget puru/täppe nähti kahel loomal. Mitmel loomal oli kõrvanõre kirjeldus „kõrvad mustad“, mis on kirjeldusena ebapiisav. Võimalik, et tegemist ei olnud dermatoloogilise vaid üldvisiidiga.

Parasitaarsetest haigustest võib lisaks otodektoosile OE-d tekitada ka *Demodex spp.* (Miller *et al*., 2012; Brame ja Cain, 2021), mis tuvastati uuringuperioodi jooksul ühel isasel kodukassil (1,0% patsientidest).

Dermatofütoos on levinum seenhaigus kassidel, mis võib mõjutada kõrvapiirkonda (Brame ja Cain, 2021). Uurimisperioodil diagnoositud dermatofütoosijuhtudest 25,9% mõjutasid kõrvasid. Kirjanduses demonstreeritud kliinilised tunnused – ekskoriatisoonid ja alopeetsia – osutusid ka uuringus enamlevinumaks, esinedes 57,1% loomadel.

Seenhaigustest võib harvem otiiti tekitada *Aspergillus* spp. (Brame ja Cain, 2021), mida uurimisperioodi jooksul ei diagnoositud.

Väliskõrvapõletik võib esineda kõikide allergiliste nahahaiguste korral. Käesolevas uuringus esinesid kõrvadega seotud tunnused 55,6%-l atoopilise dermatiidi ning 44,4%-l täpsustamata hüpersensitiivse häirega loomadel. Võrreldes Brame ja Cain (2021) andmetega, kus atoopilise dermatiidi korral on see number 16-20% on uuringus esitatud levimus suurem. Erinevus võis tekkida, sest põhjalikul dermatoloogilisel ülevaatusel leiti vastavad tunnuseid rohkem. Samuti on võimalik, et omanikud jälgivad oma tubaseid loomi paremini ja kõrvade sügamine on kergemini märgatav kui keha liiglakkumine (mõlemad tunnused viitavad sügelusele), mistõttu pöördutakse kliinikusse rohkem.

Enamlevinud kliiniline tunnus allergiliste haiguste korral on sügelus (Brame ja Cain, 2021), mis uuringus esines 88,9% kassidel. Kõrvanõre tsütoloogilises analüüsis tuvastati leukotsüüdid 33,3% kassidel. Samal hulgal loomadel esines sekundaarne bakteriaalne infektsioon ning 22,2% patsientidel tuvastati pärmseened, mis vähesel määral erineb Brame ja Cain (2021) raporteeritud esinemissagedustest (vastavalt 17% bakteriaalne ja 6% pärmseene infektsioon). Põhjuseks on suurem osakaal ülitundlikkusega ja OE tunnustega loomi käesolevas uuringus, mistõttu esineb rohkem *Malassezia* spp. infektsiooni.

Pemphigus foliaceus (PF) on levinuim autoimmuunne nahahaigus kassidel, millega võivad 80-92% patsientidel kaasneda kõrvapiirkonna kahjustused (Brame ja Cain, 2021). Uurimisperioodil pemfiguse lõppdiagnoosi saanud loomal esines väliskõrvadega seotud kliinika. Kirjanduses raporteeritud kliinilised tunnused – ekskoriatisoonid/koorikud ning alopeetsia (Brame ja Cain, 2021) – olid demonstreeritud ka antud kassil. Lisaks esines patsiendil kõrvade sügelus, pea raputamine ning kõrvanõre. Kõrvanõre tsütoloogilises analüüsis olid nii bakterid, pärmseened kui ka leukotsüüdid. Pemfiguse lõplik diagnoos määrati histoloogilisel analüüsil.

Obstruktiivse kõrvahaiguse alla kuuluvad polüübid, neoplaasiad, kõrvavaigunäärmete tsüstomatoos, kolesteatoom ja kolesterooli granuloomid (Brame ja Cain, 2021). Uurimisperioodi jooksul tuvastati 27 obstruktiivset kõrvahaigust, nendest 8 olid polüübid, 5 kõrvavaigu tsüstomatoosid ning 15 erinevad neoplaasiad või mahulised muutused. Histopatoloogilises analüüsis diagnoositi üks tseruminoosne adenoom, mis on kõrvades esinevatest neoplaasiatest kassidel levinum (Fossum, 2012). Lisaks diagnoositi üks rasunäärme hüperplaasia. Selgus statistiliselt oluline seos, kus patsiendi vanuse suurenedes ühe aasta võrra suureneb uudismoodustise esinemise võimalus 1,18 korda. Miller *et al.* (2012) ning Brame ja

Cain (2021) toetavad seda seost, kinnitades, et neoplaasiad on levinumad vanematel loomadel ning polüübid, olgugi et levinumad nooremate1, võivad esineda igas vanuses patsiendil. Soolist eelsoodumust obstruktiivsele kõrvahaigusele käesolevas uuringugrupis ei leitud, mida toetab ka kirjandus (Fossum, 2012).

Lisaks tüüpilistele kõrvapõletiku tunnustele (nõrevool, kõrvade sügelus, pea raputamine) esinesid obstruktiivse kõrvahaiguse korral ka neuroloogilised nähud (33,3%) ning valu/ebamugavus (25,9%), mida on demonstreeritud ka kirjanduses (Fossum, 2012; Miller *et al.*, 2012; Brame ja Cain, 2021). Sekundaarne bakteriaalne infektsioon tuvastati 29,6% loomadel ning pärmseene infektsioon 22,2% kassidel.

Keskkõrvapõletiku korral võivad esineda nii OE kui ka OI tunnused (Hnilica, 2011; Rhodes ja Werner, 2011; Miller *et al.*, 2012). Käesolevas uuringus esines OM-iga loomadel nii kõrvade sügelus (100%), nõre kõrvades (100%) kui ka pea raputamine (40%). Samas olid levinud ka neuroloogilised nähud (40%), kroonilisele protsessile viitavad kuulmekäigu- (100%) ja trummikile muutused (80%), mida on laialdaselt raporteeritud ka varasemates uuringutes (Hnilica, 2011; Rhodes ja Werner, 2011; Miller *et al.*, 2012; Brame ja Cain, 2021). Konkreetsed muutused keskkõrvas tuvastati piltdiagnostilisi meetodeid kasutades 80%-l uuringuperioodil valimis olnud patsientidel. Sekundaarne bakteriaalne infektsioon esines 80% loomadel, pärmseened 40% ja leukotsüüdid 60% kassidel. Kahel patsiendil oli lõplikuks diagnoosiks PSOM.

Bakterioloogiline analüüs viidi läbi üheksal patsiendil ning isoleeritud patogeenid (*Staphylococcus* spp., *Streptococcus* spp., *Pseudomonas* spp., *E. coli*, *Proteus* spp., *Pasteurella multocida*) on ka kirjanduse andmetel levinumad organismid kõrvapõletike korral (Fossum, 2012; Moore *et al.*, 2019; Brame ja Cain, 2021).

5.2. Väliskõrvapõletiku ravi

Väliskõrvapõletiku kontrollis on primaarne lokaalne ravi. Sõltuvalt teguritest on sellise ravi efektiivsus 40-100%. Lisaks OE ravile on oluline identifitseerida ja ravida ka algpõhjust. Veterinaarpreparaatides on tavaliselt kombinatsioon glükokortikosteroididest, antibiootikumidest ja antifungaalidest (Miller *et al.*, 2012). Uuringus kasutatud preparaatides sisaldusid GKS-dest prednisoloon, deksametasoon, hüdrokortisoon; antibiootikumidest

polümüksiin B, marbofloksatsiin, gentamütsiin, framütsetiin ning antifungaalidest mikonasool ja klotrimasool, mis on ka Miller *et al.* (2012) sõnul enamkasutatavamad.

Kuna lokaalne ravi töötab paremini, kui kõrvanõre on eemaldatud (Kennis, 2013) ning mäda ja põletikuline nõre võib ravimeid (näiteks polümüksiini) inaktiveerida (Miller *et al.*, 2012), kuulus raviskeemi ka kõrvapuhastus ja -loputus füsioloogilise lahusega või veterinaarsete puhastusvahenditega (Epiotic (salitsüülhape), CerumAural (skvaleen, isopropüülmüristaat, mineraalõli), TrizAural (vesi, trometamiin USP, dinaatrium EDTA, Trizma® hüdrokloriid), MalAcetic (äädikhape, boorhape, glütserool, polüsorbaat, trietanoolamiin, õuna lõhnaine), Otodine (propüleenglükool, kloorheksidiin diglükonaat, tris-EDTA)).

Süsteemsed GKS-id on näidustatud valu, stenoosi ja põletikulise ödematoosse OE korral või kui lokaalsest GKS-ist ei piisa põletikulise reaktsiooni alandamiseks (Hnilica, 2011; Miller *et al.*, 2012). Uuringus kasutati prednisolooni viie looma raviskeemis. Valu- ja põletikuvastase ravina kasutati ühel loomal NSAID-i (mittesteroidne põletikuvastane ravim) Meloxidyl (meloksikaam).

Lokaalse ravi ebaedukuse korral on näidustatud süsteemne antibiootikumiravi. Esimene antibiootikumivalik on empiiriline ja põhineb tsütoloogilistel leidudel (Miller *et al.*, 2012). Käesolevas uuringus vajasid kolm otiididiagnoosiga looma süsteemset ravikuuri, nendest kahele määrati Clavaseptin (amoksitsilliin klavulaanhappega), mis on Coyner (2019) sõnul esmavalikus. Ühele loomale määrati antibiogrammi alusel Zodon (klindamütsiin).

5.3. Keskkõrvapõletiku ravi

Keskkõrvapõletiku puhul kasutatakse lokaalset ravi kaasneva väliskõrvapõletiku kontrolliks. Samas on leitud, et lokaalne deksametasoon parandab ravitulemust OM korral (Miller *et al.*, 2012), mis võib olla põhjus, miks kahel OM-iga loomal oli raviskeemis Maxidex (deksametasoon) tilgad ning ühel kombinatsiooniravim nr 4 (vaata tabel 2). Ühel loomal kasutati sügeluse kontrollis prednisolooni. Ühel kassil isoleerus keskkõrvaproovist *Pseudomonas aeruginosa*. Bakterioloogia tundlikkuse järgi määrati talle algselt pradofloksatsiin ja hiljem ravimi tarneraskuste tõttu marbofloksatsiin, mis on kirjanduse andmetel efektiivsem antibiootikum *Pseudomonas* spp. infektsiooni korral (Miller *et al.*, 2012; Coyner, 2019).

Medikamentoossele ravile allumatu ja/või kroonilise keskkõrvapõletiku korral võib olla vajalik kirurgiline sekkumine (Coyner, 2019). Käesolevas uuringus viidi ühel keskkõrvapõletikuga kassil läbi TECABO.

5.4. Otodektoosi ravi

Otodektoosi ravivalikuteks on nahapealne täpilahus, nahaalune süstimine ja lokaalne (kõrvasisene) ravi (Yang ja Huang, 2016). Kõikide uuringus osalevate patsientide raviskeemis oli täpilahus, kahel loomal lisaks ka lokaalne ravi. Levinumaks esmavalikuks osutus Stronghold (selamektiin), mille efektiivsus on kirjanduse andmetel üle 97% (Yang ja Huang, 2016). Ühel Strongholdiga ravitud neljateistkümnest patsiendist esines korduvvisiidil veel surnud lestasid ehk raviefektiivsus ühekordse ravi korral oli 92,9%. Kahe looma raviskeemis oli Stronghold Plus (selamektiin kombinatsioonis sarolaneeriga), mille raviefektiivsus oli 100%. Advocate (moksidektiin koos imidaklopriidiga) on kirjanduse andmetel ühekordse manustamise korral 92,8% efektiivne (Yang ja Huang, 2016). Käesolevas uuringus vajas üks Advocate preparaadiga ravitud kolmest kassist ravi kordamist ehk efektiivsus ühekordse manustamise korral oli 66,7%.

Kahel patsiendil kasutati lisaks kõrvasisest ravi, vastavalt Canaural (prednisoloon, dietanoolamiinfusidaat, framütsetiin, nüstatiin) ja Mitex (prednisoloon, mikonasool, polümüksiin B) preparaati. Mõlema patsiendi ravi oli esmase kuuri järgselt edukas.

Süsteemse ravi edukus ei olene kõrvasisese materjali kogusest, lokaalne ravi töötab paremini, kui liigne kõrvanõre on eemaldatud (Kennis, 2013). Kõrvade loputamist (vastavalt vajadusele) soovitati teha kuuele kassile. Kõrvapuhastus aitab ennetada materjali kogunemisest põhjustatud tseruminoliidi teket ning sekundaarseid infektsioone (Kennis, 2013).

5.5. Demodikoosi ravi

Generaliseerunud demodikoosi ravina kasutatakse erinevaid vanne, loputusi ning *spot-on* preparaate. Standartset raviprotokolli kasside demodikoosi raviks hetkel ei ole (Mueller *et al.*, 2020). Ravivalikud sõltuvad ka antud riigi seadusandlusest, ravimite kättesaadavusest ja konkreetsest patsiendist. Käesoleva uuringu ainsa demodikoosipatsiendi ravis kasutati efektiivselt Bravecto Plus preparaati (fluralaneer, moksidektiin), mille tõhusust kinnitab Mueller *et al.* (2020).

5.6. Dermatofütoosi ravi

Süsteemse ravina kasutati kõikidel uuringus osalenud dermatofütoosi diagnoosiga patsientidel itrakonasooli, mis on kirjanduse andmetel kõige efektiivsem ja ohutum preparaat (Goodale *et al.,* 2016; Moriello *et al.,* 2017; Mascarenhas *et al.,* 2019). Lokaalse ravimina kasutati Imaveroli (enilkonasool), mida soovitab ka Moriello *et al.* (2017). Ravi oli efektiivne kõikidel patsientidel, kuid varieerus pikkuses individuaalsetel põhjustel (mitmed loomad majapidamises).

5.7. Obstruktiivse kõrvahaiguse ravi

Nii välis- kui ka keskkõrvas olevate polüüpide ja neoplaasiate raviks on näidustatud kirurgiline protseduur (Coyner, 2019). Polüüpide eemaldamisel on enamlevinumad meetodid TA ja VBO, keerulisematel juhtudel TECA (Brame ja Cain, 2021). Neoplaasiate eemaldamisel kasutatakse lateraalset kuulmeava eemaldamist või TECABO-d (Miller *et al.,* 2012; Brame ja Cain, 2021). Uuringuperioodi jooksul viidi 13 patsiendil läbi kirurgiline protseduur, kõikidel kassidel kasutati TECABO meetodit. Põhjuseks võib olla soov vähendada taastekkimise riski, mis TA, VBO ja lateraalse kuulmeava eemaldamise korral on vastavalt kuni 67%, 5% ja 70% (Miller *et al.,* 2012; Kennis, 2013; Brame ja Cain, 2021).

Adenomatoosse tsüstadenomatoosi korral on oluline sekundaarsete infektsioonide kontroll (Miller *et al.,* 2012), mistõttu ühel uuringupatsiendil oli raviskeemis Mitex (prednisoloon, mikonasool, polümüksiin B) ning kõrvapuhastus Epiotic (salitsüülhape) lahusega. Progresseerunud adenomatoosse tsüstadenomatoosi korral on näidustatud kirurgiline ravi (antud patsiendil uuringuperioodil ei teostatud) (Miller *et al.,* 2012; Kennis, 2013; Brame ja Cain, 2021).

Neljal loomal kasutati obstruktiivse kõrvahaiguse ravis vaid lokaalset ravi, nendest ühel loomal Maxidex (deksametasoon) tilkasid ning kolmel kombinatsiooniravimit nr 4 (vaata tabel 2). Kõrvasisest ravi toetavad nii Miller *et al*. (2012) kui ka Brame ja Cain (2021) rõhutades obstruktsiooniga kaasnevate põletikutunnuste ja sekundaarsete infektsioonide ravi olulisust.

5.8. Allergiliste kõrvahaiguste ravi

Allergilise kõrvahaiguse ravi on peamiselt suunatud alloleva allergia kontrollimisele (Brame ja Cain, 2021). Käesoleva uuringu patsientidel kasutati lokaalseid ja/või süsteemseid glükokortikosteroide, tsüklosporiini, tsetirisiini, oklatsitiniibi ja allergeen-spetsiifilist immunoteraapiat. Lisaks tuleb samaaegselt ravida ka sekundaarseid infektsioone (Brame ja Cain, 2021), milleks antud uuringu patsientidel kasutati lokaalset ravi (Mitex (prednisoloon, mikonasool, polümüksiin B), Cortavance (hüdrokortisoonatseponaat), Maxidex (deksametasoon)) ja kõrvapuhastusvahendeid (Epiotic (salitsüülhape), CerumAural (skvaleen, isopropüülmüristaat, mineraalõli), füsioloogiline lahus).

5.9. Pemfiguse ravi

Pemfigusest põhjustatud OE paraneb primaarhaiguse efektiivse raviga (immunosupressioon) (Brame ja Cain, 2021). Uuringuperioodil pemfiguse diagnoosi saanud kass on tänase päevani prednisolooni püsiravil stabiilne, mis on kirjanduse andmetel efektiivne 62-70% patsientidel (Brame ja Cain, 2021).

JÄRELDUSED

Käesolev uuring on autorile teadaolevalt esimene Eestis, mis keskendus kasside kõrvapõletike esinemise uurimisele. Kõrvapõletik on levinud dermatoloogiline probleem kassidel, mille tekkeprotsessis osalevad mitmed erinevad faktorid. Antud uuringus Eesti Maaülikooli väikeloomakliinikus perioodil 1.10.2018 – 1.10.2021 selgus, et kasside kõrvapõletike levimus, haigust põhjustavad tegurid ning valitud ravimeetodid kattuvad suures osas varasemates uuringutes kajastatuga. Erisusena saab tuua fakti, et paljudel juhtudel (65,9%) ei ole otiidi algpõhjust elektroonilises andmebaasis ©Provet Cloud (Nordhealth, Soome) primaardiagnoosina kirja pandud või visiidil välja selgitatud ning on tegeletud sekundaarsete tegurite raviga. See aga suurendab riski haiguse taastekkeks, kuna edukaks raviks on vajalik kõikide haiguse tekkeprotsessis osalevate faktorite väljaselgitamine ja haldamine.

Käesolev uuring demonstreeris kasside kõrvapõletikku tekitavate faktorite esinemissagedust ning nende ravimeetodeid Eesti Maaülikooli väikeloomakliinikus. Autor näeb uuringu kasulikkust loomaarstide töös Eestis. Teades kõrvapõletike ja nende põhjustegurite esinemissagedust ja vastavaid efektiivseid ravimeetmeid, on lihtsam luua konkreetse patsiendi diagnostiline- ja raviplaan.

Autor peab tulevikus vajalikuks sarnaste parameetrite alusel uurida suuremat gruppi kasse (kasse ka väljaspool EMÜ väikeloomakliinikut). See võimaldab saada täiendavat infot tõuliste eelsoodumuste kohta. Lisaks on võimalik uurida välis- ja keskkõrvapõletike patogeene ja nende resistentsust laiemalt. Samuti on informatiivne hinnata kõrvapõletike (pilt)diagnostikameetodeid ja nende tundlikkust.

Uuring registreeris informatsiooni kasutatud ravimeetodite kohta ning andis ülevaatliku info raviedukuse kohta. Autor näeb tulevikus täpsema ravimeid ja nende efektiivsust võrdleva uuringu kasulikkust, kus hinnatakse konkreetsete toimeainete mõju patogeenidele ja haigusseisunditele.

Uuringu limitatsioonideks peab autor lühikest uuringuperioodi ning kitsast uuringupiirkonda (valim ühe Eesti kliiniku näitel, kus perioodi oli tööl 1 või 2 dermatoloogi). Samuti jõuab EMÜ väikeloomakliinikusse rohkem keerukama haiguslooga patsiente. Võimalik, et lihtsamad

parasitoosid ravitakse esmatasandi loomakliinikus ning referentsloomakliinikusse need patsiendid ei jõua.

Uuringuandmeid kogudes, registreerides ning analüüsides selgusid EMÜ väikeloomakliinikus kasutatava elektroonilise andmebaasi ©Provet Cloud (Nordhealth, Soome) limitatsioonid. Esiteks on andmebaasis palju erineva sisuga sama mõttega diagnoosinimetusi, mis tekitab segadust diagnooside määramisel (näiteks: „Parasiitide nakkus – *Otodectes cynotis*“ ning „Parasiidinakkus - *Otodectes cynotis* (kuulmelest)“). Patsiente ei ole võimalik selekteerida kitsama eriala valdkonna järgi (ehk „dermatoloogia“, „sisehaigused“, „oftalmoloogia“ jne). Võimalik on eristada patsiente raviarsti järgi, kuid dermatoloogidel võivad olla ka teiste probleemidega patsiente ning vastupidi, ka üldarstidel käivad visiidil dermatoloogilise haigusega loomad. Süsteem võimaldab valida primaarse, sekundaarse ning lõpliku ja diferentsiaaldiagnoosi vahel. Inimliku eksimuse tõttu võib juhtuda, et haigus on märgistatud ebatäpselt (lõpliku diagnoosi asemel on pandud diferentsiaaldiagnoos (näiteks nähti kõrvanõre natiivpreparaadis parasiite, kuid otodektoos määrati diferentsiaaldiagnoosina) ning vastupidi). Autor leiab, et lõppdiagnoosi määramiseks tuleb luua ühtne süsteem ja terminid, mis võimaldab korrektset andmete kättesaamist.

TÄNUAVALDUSED

Soovin tänada enda uurimistöö juhendajat Maarja Urit, kelle erialane ja emotsionaalne toetamine olid tugevaks edasiviivaks jõuks käesoleva töö valmimisel.

Suured tänuavaldused uurimistöö kaasjuhendajale Tanel Kaartile, kelle abi statistiliste andmete analüüsil oli hindamatu.

Suur kummardus kõikidele kursusekaaslastele, kellega sai igal ajal probleeme arutleda ning koos lahendusi otsida.

Lisaks soovin tänada enda pereliikmeid, kes minuga kuus aastat vastu pidasid ja aitasid nõu ja jõuga siia punkti jõuda.

KIRJANDUSE NIMEKIRI

Becskei, C., Reinemeyer, C., King, V. L., Lin, D., Myers, M. R., Vatta, A. F. (2017). Efficacy of a new spot-on formulation of selamectin plus sarolaner in the treatment of Otodectes cynotis in cats. Veterinary Parasitology, 238 Suppl 1: S27–S30. DOI: 10.1016/j.vetpar.2017.02.029.

Beugnet, F., Bouhsira, E., Halos, L., Franc, M. (2014). Preventive efficacy of a topical combination of fipronil--(S)-methoprene--eprinomectin--praziquantel against ear mite (Otodectes cynotis) infestation of cats through a natural infestation model. Parasite (Paris, France), 21: 40. DOI: 10.1051/parasite/2014042.

Bollez, A., de Rooster. H., Furcas, A., Vandenabeele, S. (2018). Prevalence of external ear disorders in Belgian stray cats. Journal of Feline Medicine and Surgery, 20(2): 149-154. DOI: 10.1177/1098612X17700808.

Bond, R., Morris, D. O., Guillot, J., Bensignor, E. J., Robson, D., Mason, K. V., Kano, R., & Hill, P. B. (2020). Biology, diagnosis and treatment of Malassezia dermatitis in dogs and cats: Clinical Consensus Guidelines of the World Association for Veterinary Dermatology. Veterinary dermatology, 31(1), 75. DOI: 10.1111/vde.12834.

Brame, B., Cain, C. (2021). Chronic otitis in cats: clinical management of primary, predisposing and perpetuating factors. Journal of Feline Medicine and Surgery, 23(5), 433–446. DOI: 10.1177/1098612X211007072.

Corona, A., Vercelli, A., Bruni, N., Guidi, E., Cornegliani, L. (2021). In vitro activity of lactoferricin solution against Malassezia pachydermatis from otitis externa in dogs and cats. Veterinary Dermatology, 32(4): 316–e86. DOI: 10.1111/vde.12973.

Coyner, K. S. (2019). Diagnosis and treatment of acute and chronic otitis. In K. S. Coyner (Ed.), Clinical Atlas of Canine and Feline Dermatology (1st ed., pp. 323-343). John Wiley & Sons Ltd.

De Gennaro, C., Vettorato, E., Corletto, F. (2017). Severe upper airway obstruction following bilateral ventral bulla osteotomy in a cat. Canadian Veterinary Journal, 58(12): 1313-1316.

Ebani, V. V., Nardoni, S., Bertelloni, F., Najar, B., Pistelli, L., Mancianti, F. (2017). Antibacterial and Antifungal Activity of Essential Oils against Pathogens Responsible for Otitis Externa in Dogs and Cats. Medicines (Basel), 4(2), 21. DOI: 10.3390/medicines4020021.

Fossum, T. W. (2012). Small Animal Surgery 4th Edition. St. Louis, Mo.: Elsevier/Mosby. 1640 lk.

Gomes, A., Cabana, Â., Osório, L., Santin, R., Schuch, I. D., Serra, E. F., Nascente, P. S., Meireles, M. C. (2014). First isolation of the Stephanoascus ciferrii in feline otitis in Brazil. Brazilian Journal of Microbiology, 45(3): 1101–1103. DOI: 10.1590/s1517-83822014000300045.

Goodale, E. C., Outerbridge, C. A., White, S. D. (2016). Aspergillus otitis in small animals - a retrospective study of 17 cases. Veterinary Dermatology, 27(1): 3–e2. DOI: 10.1111/vde.12283.

Hiblu, M. A., Ellraiss, O. M., Karim, E. S., Elmishri, R. A., Duro, E. M., Altaeb, A. A., Bennour, E. M. (2021). Otodectic and bacterial etiology of feline otitis externa in Tripoli, Libya. Open Veterinary Journal, 10(4): 377–383. DOI: 10.4314/ovj.v10i4.4.

Hnilica, K. A. (2011). Small Animal Dermatology 3rd Edition: A Color Atlas and Therapeutic Guide. St. Louis, Mo.: Elsevier/Mosby. 640 lk.

Kennis, R. A. (2013). Feline otitis: diagnosis and treatment. Veterinary Clinics of North America: Small Animal Practice, 43(1): 51-56. DOI: 10.1016/j.cvsm.2012.09.009.

Machado, M. A., Campos, D. R., Lopes, N. L., Barbieri Bastos, I. P., Botelho, C. B., Correia, T. R., Scott, F. B., Fernandes, J. I. (2018). Efficacy of afoxolaner in the treatment of otodectic mange in naturally infested cats. Veterinary Parasitology, 256: 29–31. DOI: 10.1016/j.vetpar.2018.04.013.

Mascarenhas, M. B., Botelho, C. B., Manier, B., Costa, T. S., Fernandes, J. I. (2019). An unusual case of feline otitis externa due to sporotrichosis. Journal of Feline Medicine and Surgery Open Reports, 5(1), 2055116919840810. DOI: 10.1177/2055116919840810.

Miller, W., Griffin, C., Campbell, K. (2012). Muller and Kirk's Small Animal Dermatology 7th Edition. St. Louis, Mo.: Elsevier/Mosby. 948 lk.

Momota, Y., Yasuda, J., Arai, N., Yamamoto, M., Yoshimura, H., Ikezawa, M., Suzuki, S., Takahashi, K., Sako, T. (2017). Contribution of oral triamcinolone to treating proliferative and necrotising otitis externa in a 14-year-old Persian cat. Journal of Feline Medicine and Surgery Open Reports, 3(1), 2055116917691175. DOI: 10.1177/2055116917691175.

Momota, Y., Yasuda, J., Ikezawa, M., Sasaki, J., Katayama, M., Tani, K., Miyabe, M., Onozawa, E., Azakami, D., Ishioka, K., Sako, T. (2017). Proliferative and necrotizing otitis externa in a kitten: successful treatment with intralesional and topical corticosteroid therapy. The Journal of Veterinary Medical Science, 78(12): 1883–1885. DOI: 10.1292/jvms.15-0652.

Moore, S. A., Bentley, R. T., Carrera-Justiz, S., Foss, K. D., da Costa, R. C., Cook, L. B. (2019). Clinical features and short-term outcome of presumptive intracranial complications associated with otitis media/interna: a multi-center retrospective study of 19 cats (2009-2017). Journal of feline medicine and surgery, 21(2): 148–155. DOI: 10.1177/1098612X18764582.

Moriello, K. A., Coyner, K., Paterson, S., & Mignon, B. (2017). Diagnosis and treatment of dermatophytosis in dogs and cats.: Clinical Consensus Guidelines of the World Association for Veterinary Dermatology. Veterinary dermatology, 28(3): 266–e68. DOI: 10.1111/vde.12440.

Mueller, R. S., Rosenkrantz, W., Bensignor, E., Karaś-Tęcza, J., Paterson, T., & Shipstone, M. A. (2020). Diagnosis and treatment of demodicosis in dogs and cats: Clinical consensus guidelines of the World Association for Veterinary Dermatology. Veterinary dermatology, 31(1): 5–27. DOI: 10.1111/vde.12806.

Paterson, S., Tobias, K. (2013). Atlas of ear diseases of the dog and cat. West Sussex, Chichester: John Wiley & Sons Ltd. 172 lk.

Paulin, J., Morshed, M., & Armién, A. G. (2013). Otitis interna induced by Cryptococcus neoformans var. grubii in a cat. Veterinary Pathology, 50(2): 260–263. DOI: 10.1177/0300985812451623.

Perego, R., Proverbio, D., Bagnagatti De Giorgi, G., Della Pepa, A., Spada, E. (2014). Prevalence of otitis externa in stray cats in northern Italy. Journal of feline medicine and surgery, 16(6): 483–490. DOI: 10.1177/1098612X13512119.

Rhodes, K. H., Werner, A. H. (2011). Blackwell's Five-Minute Veterinary Consult Clinical Companion: Small Animal Dermatology, Second Edition. West Sussex, Chichester: John Wiley & Sons Ltd. 750 lk.

Ribeiro Campos, D., de Oliveira Chaves, J. K., Gava Guimarães, B., Yin Nak, S., Pereira Salça de Almeida, G., Scalioni Gijsen, I., de Moraes Intrieri, J., Barbour Scott, F. (2021). Efficacy of oral sarolaner for the treatment of feline otodectic mange. Pathogens, 10(3), 341. DOI: 10.3390/pathogens10030341.

Roy, J., Bédard, C., Moreau, M., Sauvé, F. (2012). Comparative short-term efficacy of Oridermyl(®) auricular ointment and Revolution(®) selamectin spot-on against feline Otodectes cynotis and its associated secondary otitis externa. Canadian Veterinary Journal, 53(7): 762–766.

Simpson, A. C. (2021). Successful treatment of otodemodicosis due to Demodex cati with sarolaner/selamectin topical solution in a cat. Journal of Feline Medicine and Surgery Open Reports, 7(1), 2055116920984386. DOI: 10.1177/2055116920984386.

Taenzler, J., de Vos, C., Roepke, R. K. A., Heckeroth, A. R. (2018). Efficacy of fluralaner plus moxidectin (Bravecto® Plus spot-on solution for cats) against Otodectes cynotis infestations in cats. Parasites & Vectors, 11(1), 595. DOI: 10.1186/s13071-018-3167-z.

Tielemans, E., Prullage, J., Tomoko, O., Liebenberg, J., Capári, B., Sotiraki, S., Kostopoulou, D., Ligda, P., Ulrich, M., Knaus, M. (2021). Efficacy of a novel topical combination of esafoxolaner, eprinomectin and praziquantel against ear mite (Otodectes cynotis) infestations in cats. Parasite (Paris, France), 28: 26. DOI: 10.1051/parasite/2021022.

Vlasin, M., Artingstall, R., Mala, B. (2021). Acute upper airway obstruction as a life-threatening complication of ventral bulla osteotomy: report of two consecutive cases. Journal

of Feline Medicine and Surgery Open Reports, 7(1), 20551169211005923. DOI: 10.1177/20551169211005923.

Yang, C., Huang, H. P. (2016). Evidence-based veterinary dermatology: a review of published studies of treatments for Otodectes cynotis (ear mite) infestation in cats. Veterinary Dermatology, 27(4): 221–e56. DOI: 10.1111/vde.12340.

LISAD

Lisa 1. Eesti Maaülikooli väikeloomakliiniku nõusoleku ja hinnakalkulatsiooni blankett

Käesolevaga kinnitan allkirjaga, et:

1. olen looma omanik või otsene valdaja;

1.1. otsese valdaja täiendav kinnitus:

1.1.1. kinnitan, et loom on minu õiguspärases valduses ning looma omanik on mind volitanud otsustama loomaga seostuvate tegevuste üle, sealhulgas volitanud andma käesolevat nõusolekut;

1.1.2. kinnitan, et juhul kui minu ülaltoodud kinnitus ei ole mistahes põhjusel õige, kohustun isiklikult vastutama looma omaniku ees ja vabastama EMÜ loomakliiniku ning selle töötajad mistahes omaniku poolt esitatavatest nõuetest, sh hüvitama kõik võimalikud kulud seoses oma käesoleva nõusolekuga;

2. olen nõustunud:

2.1. minu poolt esindatava omaniku looma (edaspidi: looma) läbivaatamisega, mida on teinud ja mille tulemustest ja looma terviseseisundist, võimalikest haigustest ja nende kulgemisest on mind mulle arusaadaval moel teavitanud veterinaararst;

_____

(ees- ja perekonnanimi)

2.2. loomale diagnoosimiseks ja raviks soovitatud uuringute ja/või protseduuride (sh anesteesia ja/või kirurgiliste protseduuride) tegemisega, kusjuures uuringute ja/või protseduuride olemusest ja otstarbest, nende osutamisega kaasnevatest ohtudest ja tagajärgedest ning nende hindadest on veterinaararst mind mulle arusaadavalt teavitanud;

2.3. veterinaarmeditsiini eriala üliõpilaste õppe-eesmärgil osalemisega loomale tehtavatel uuringutel ja/või protseduuridel;

2.4. looma terviseandmete kasutamisega teadus- ja uurimustöö eesmärgil;

3. olen veterinaararstile oma parima arusaama järgi avaldanud kõik vajalikud asjaolud seotult looma terviseseisundi ning talle tehtavate uuringute ja/või protseduuridega;

4. olen teadlik veterinaararsti kohustusest informeerida mind uuringute ja/või protseduuride orienteeruva hinna alates 25%-lisest ületamisest;

5. kohustun tellitud uuringute ja protseduuride eest tasuma sularahas või maksekaardiga;

6. olen nõus, et looma ravikulgu võidakse jäädvustada nii foto- kui ka videomaterjalina ning seda võidakse kasutada EMÜ loomakliiniku kodulehel, sotsiaalmeedia- jmt avalikes kanalites*

JAH / EI

Loomast tehtud foto-ja videomaterjali kasutamisel EMÜ loomakliiniku kodulehel, sotsiaalmeedia- jmt avalikes kanalites ei märgita ära loomaomaniku ega looma nime.

Loomaomaniku / otsese valdaja:

allkirjastamise kellaaeg _____

allkiri _____

Veterinaararsti allkiri

_____

Lisa 2. Lihtlitsents lõputöö salvestamiseks ja üldsusele kättesaadavaks tegemiseks ning juhendaja(te) kinnitus lõputöö kaitsmisele lubamise kohta

Mina, Abella Allik, sünniaeg 28.04.1997,

1. annan Eesti Maaülikoolile tasuta loa (lihtlitsentsi) enda koostatud lõputöö

Kasside välis- ja keskkõrvapõletike esinemine Eesti Maaülikooli väikeloomakliinikus 1.10.2018–1.10.2021,

mille juhendaja(d) on Maarja Uri, DVM ja Tanel Kaart, PhD,

1.1. salvestamiseks säilitamise eesmärgil,

1.2. digiarhiivi DSpace lisamiseks ja

1.3. veebikeskkonnas üldsusele kättesaadavaks tegemiseks

kuni autoriõiguse kehtivuse tähtaja lõppemiseni;

2. olen teadlik, et punktis 1 nimetatud õigused jäävad alles ka autorile;
3. kinnitan, et lihtlitsentsi andmisega ei rikuta teiste isikute intellektuaalomandi ega isikuandmete kaitse seadusest tulenevaid õigusi.

Lõputöö autor _____

(*allkiri*)

Tartu, _____

(*kuupäev*)

Juhendaja(te) kinnitus lõputöö kaitsmisele lubamise kohta

Luban lõputöö kaitsmisele.

_____ _____

(*juhendaja nimi ja allkiri*) (*kuupäev*)

_____ _____

(*juhendaja nimi ja allkiri*) (*kuupäev)*